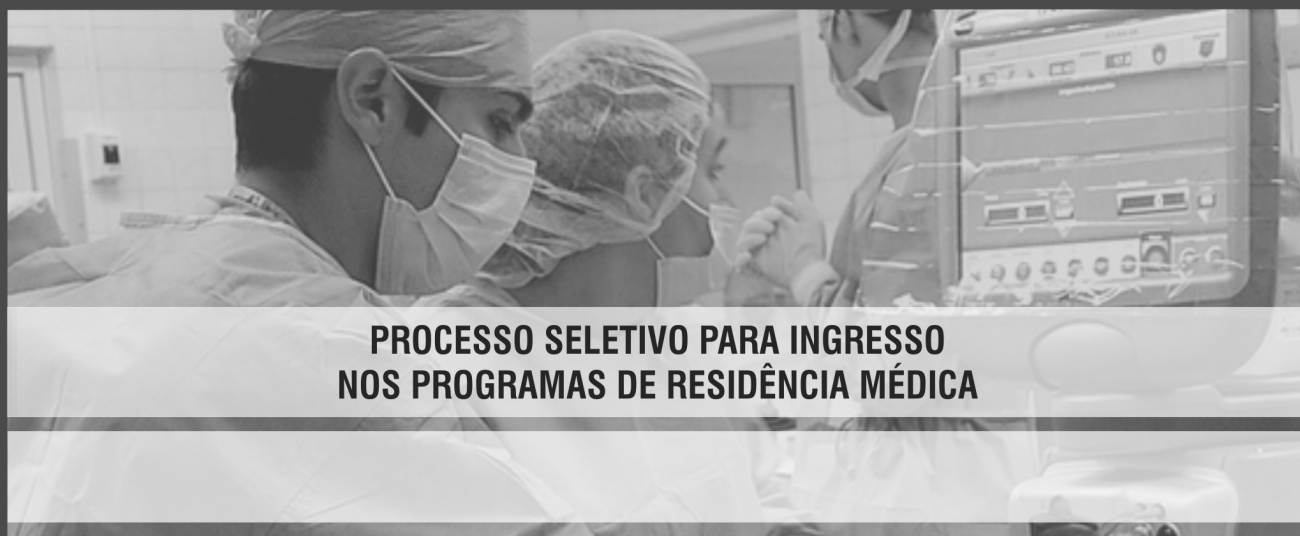

FUNDAÇÃO UNIVERSIDADE DE BRASÍLIA (FUB) HOSPITAL UNIVERSITÁRIO DE BRASÍLIA (HUB)



PROCESSO SELETIVO PARA INGRESSO NOS PROGRAMAS DE RESIDÊNCIA MÉDICA

LEIA COM ATENÇÃO AS INSTRUÇÕES ABAIXO.

- 1** Ao receber este caderno de prova, confira inicialmente se os seus dados pessoais e os dados do programa em que você se inscreveu, transcritos acima, estão corretos e coincidem com o que está registrado em sua folha de respostas. Confira, também, o seu nome e os dados do programa em que você se inscreveu em cada página numerada do seu caderno de prova. Em seguida, verifique se ele contém a quantidade de itens indicada em sua folha de respostas, correspondentes à prova objetiva. Caso o caderno esteja incompleto, tenha qualquer defeito ou apresente divergência quanto aos seus dados pessoais ou ao programa em que você se inscreveu, solicite ao fiscal de sala mais próximo que tome as providências cabíveis, pois não serão aceitas reclamações posteriores nesse sentido.
- 2** Quando autorizado pelo chefe de sala, no momento da identificação, escreva no espaço apropriado da sua folha de respostas, com a sua caligrafia usual, a seguinte frase:

Conforme previsto em edital, o descumprimento dessa instrução implicará a anulação da sua prova e a sua eliminação do processo seletivo.
- 3** Durante a realização da prova, não se comunique com outros candidatos nem se levante sem autorização de fiscal de sala.
- 4** Na duração da prova, está incluído o tempo destinado à identificação — que será feita no decorrer da prova — e ao preenchimento da folha de respostas.
- 5** Ao terminar a prova, chame o fiscal de sala mais próximo, devolva-lhe a sua folha de respostas e deixe o local de prova.
- 6** A desobediência a qualquer uma das determinações constantes em edital, no presente caderno ou na folha de respostas poderá implicar a anulação da sua prova.

APLICAÇÃO: 2017

CADERNO DE PROVA OBJETIVA

OBSERVAÇÕES

Não serão conhecidos recursos em desacordo com o estabelecido em edital. É permitida a reprodução deste material apenas para fins didáticos, desde que citada a fonte.

INFORMAÇÕES ADICIONAIS

0(XX) 61 3448-0100
www.cespe.unb.br
sac@cebraspe.org.br



Universidade de Brasília



- Cada um dos itens da prova objetiva está vinculado ao comando que imediatamente o antecede. De acordo com o comando a que cada um deles esteja vinculado, marque, na **folha de respostas**, para cada item: o campo designado com o código **C**, caso julgue o item **CERTO**; ou o campo designado com o código **E**, caso julgue o item **ERRADO**. A ausência de marcação ou a marcação de ambos os campos não serão apenadas, ou seja, não receberão pontuação negativa. Para as devidas marcações, use a **folha de respostas**, único documento válido para a correção da sua prova objetiva.
- Em sua prova, caso haja item(ns) constituído(s) pela estrutura **Situação hipotética**: ... seguida de **Assertiva**: ..., os dados apresentados como situação hipotética deverão ser considerados como premissa(s) para o julgamento da assertiva proposta.
- Eventuais espaços livres — identificados ou não pela expressão “Espaço livre” — que constarem deste caderno de prova poderão ser utilizados para anotações, rascunhos etc.

PROVA OBJETIVA

Cirurgia-Geral

Paciente do sexo masculino, obeso mórbido, portador de dislipidemia, hipertenso, diabético, com IMC de 43%, em uso contínuo diário de metilformina 850 mg, losartana sódica 50 mg, hidroclorotiazida 100 mg e sinvastatina em dose dobrada, foi submetido a tratamento cirúrgico da obesidade com a realização de cirurgia de Fobi-Capella por via aberta. O procedimento cirúrgico teve duração de 4 horas e 35 minutos, sem incidentes. No primeiro dia do pós-operatório, o paciente passou a sentir dor lombar associada a empastamento muscular. Constatou-se, então, que o paciente apresentava insuficiência renal aguda, sendo necessária a realização de hemodiálise. Após avaliação laboratorial adequada, atestou-se que se tratava de um caso de rabdomiólise aguda.

Com base no caso clínico apresentado, julgue os seguintes itens.

- 1 O diagnóstico laboratorial de rabdomiólise é feito pela elevação da enzima creatino-fosfoquinase (CPK), com aumento associado da CPK-MB, no pós-operatório imediato (dois primeiros dias do pós-operatório).
- 2 O uso de doses elevadas de estatinas durante o pré-operatório é motivo para o aparecimento de rabdomiólise no pós-operatório do paciente.

Paciente do sexo masculino, de oitenta e três anos de idade, portador de mal de Alzheimer e que, havia seis anos, sofrera infarto agudo do miocárdio, o que motivou a colocação de *stent* em sua artéria coronária direita, apresentou quadro súbito de paralisia do dimídio esquerdo, bem como alteração da fala e do nível de consciência. Ao ter sido internado na UTI, diagnosticou-se AVCI no paciente. Durante o período de internação na UTI, ele apresentou dificuldade de se alimentar por via oral, com episódios de broncoaspiração associados, motivo por que foi necessário definir a SNE como via exclusiva de alimentação. Realizada avaliação da deglutição mediante videodeglutograma, foi diagnosticada disfagia orofaríngea grave. Foi solicitada ao paciente a realização de gastrostomia endoscópica. Nesse período, ele estava em uso de clopidogrel e AAS.

A partir desse caso clínico, julgue o próximo item.

- 3 Para a realização da gastrostomia endoscópica, o paciente deve suspender o uso das referidas medicações pelo menos cinco dias antes do procedimento e, durante o pré-operatório, deve substituí-las por heparina de baixo peso molecular, suspendendo seu uso, entretanto, vinte e quatro horas antes do procedimento cirúrgico.

Paciente do sexo feminino, de sessenta e três anos de idade, apresentava empachamento e desconforto abdominal semelhante à cólica de caráter frequente e que cedia sem necessidade de analgesia. Durante a investigação diagnóstica, ela foi submetida a exame laboratorial e ultrassonografia abdominal total. Os resultados dos exames laboratoriais não apresentaram anormalidades. Contudo, a ultrassonografia mostrou a presença de cisto de 4 cm de diâmetro na cabeça do pâncreas. Procedeu-se, então, à realização de tomografia computadorizada de abdome com contraste, pela qual se identificou cisto pancreático de 4 cm de diâmetro de superfície regular, com múltiplos pequenos cistos no seu interior, espesso estroma fibroso, sem comunicação com ducto pancreático principal e com calcificações esparsas próximas da periferia do cisto.

Considerando esse caso clínico, julgue os itens que se seguem.

- 4 Os resultados obtidos na tomografia computadorizada da paciente indicam baixa possibilidade de ela ser portadora de neoplasia intraductal papilar mucinosa.
- 5 O exame adequado para determinar a malignidade do cisto pancreático é a ultrassonografia endoscópica, sendo dispensável a análise citológica e a medida da concentração de marcadores tumorais.

Paciente do sexo feminino, de cinquenta e três anos de idade, com histórico de vários episódios de urolitíase bilateral com pielonefrite associada, para os quais houve resolução clínica na maioria das vezes, foi encaminhada ao pronto-socorro, apresentando dor lombar intensa à esquerda, febre, queda do estado geral e massa palpável no flanco esquerdo. Nessa situação, ela realizou tomografia computadorizada de abdome, que evidenciou a presença de abscesso renal unilocular no polo superior do rim esquerdo. Em duas ocasiões anteriores, ela havia sido submetida a duas intervenções cirúrgicas para remoção de cálculos ureterais.

Considerando o caso clínico apresentado, julgue o seguinte item.

- 6 A melhor abordagem para esse caso é a administração de antibióticos, hidratação venosa e realização de nefrectomia polar unilateral.

Paciente portadora de artrite reumatoide e que faz uso contínuo de inibidor de bomba de prótons compareceu ao ambulatório de cirurgia-geral, relatando desconforto retroesternal tipo queimação, regurgitação e episódios de disfagia a sólidos. Após ser submetida a videoendoscopia digestiva alta, constatou-se que a paciente apresentava esofagite erosiva por refluxo tipo C de Los Angeles. Em seguida, procedeu-se à avaliação funcional do esôfago por manometria esofágica e pHmetria esofágica de dois canais, para se avaliar a possibilidade de tratamento cirúrgico.

A partir do caso clínico apresentado, julgue o próximo item.

- 7 É bastante provável que a avaliação manométrica do esôfago dessa paciente indique um esfíncter inferior do esôfago hipotônico e distúrbio hipocontrátil dos dois terços inferiores do esôfago distal.

Paciente do sexo feminino, de cinquenta e três anos de idade, com quadro de anemia crônica por deficiência de ferro, compareceu a serviço médico, apresentando pesquisa de sangue oculto nas fezes com resultado positivo e os resultados de três videoendoscopias digestivas altas e duas colonoscopias, que indicaram boas condições de preparo, sem evidências de fonte de sangramento visível. Os exames foram realizados em um centro de referência para hemorragia digestiva. A paciente negou ocorrência anterior de sangramento digestivo visível.

Considerando esse caso clínico, julgue o seguinte item.

- 8 Em relação à abordagem clínica dessa paciente, o exame mais adequado para se estabelecer o diagnóstico inicial seria a enteroscopia.

Paciente do sexo feminino, de quarenta e cinco anos de idade, teve pelo menos três episódios de pneumonia nos últimos cinco anos. Nos dois primeiros episódios, houve necessidade de internação hospitalar por, no mínimo, dez dias. Nos últimos seis meses, a paciente passou a apresentar astenia, perda de peso, febre recorrente, tosse crônica com eliminação de bastante secreção esverdeada e hemoptise. Foi realizada tomografia computadorizada de tórax na paciente, e o resultado do exame revelou dilatação bronquial e bronquiectasia sacular difusa do segmento lobar inferior direito. O tratamento clínico desde então indicado à paciente não logrou melhora expressiva, havendo ainda recorrência dos sintomas. Em vista disso, a equipe médica reuniu-se para discutir a possibilidade de submeter a paciente a cirurgia.

Com base nesse caso clínico, julgue os itens subsequentes.

- 9 Caso seja indicada cirurgia, a paciente deverá ser previamente submetida à broncoscopia, para que se tenha certeza de que não se trata de um quadro de neoplasia endobronquial.
- 10 A decisão de submeter a paciente a tratamento cirúrgico seria inadequada, visto que a doença afeta apenas um segmento pulmonar.

Paciente do sexo feminino, de trinta e cinco anos de idade, com baixa condição socioeconômica, habitante de moradia sem saneamento básico adequado, vinha evoluindo havia dez dias com anorexia, dor no quadrante superior direito do abdome, febre, adinamia e diarreia. Ao ter sido admitida no serviço de pronto-socorro, realizou exames laboratoriais e de imagem. Apresentava anemia, leucocitose (14.000/mL), bilirrubinas normais e elevação das transaminases e da fosfatase alcalina. O exame físico demonstrou fígado aumentado de tamanho. A ultrassonografia abdominal evidenciou a presença de abscesso hepático único de 7 cm × 8 cm no segmento VI, com conteúdo homogêneo e hipoeoico, apresentando cápsula espessa.

Com relação ao caso clínico descrito, julgue os itens subsequentes.

- 11 A abordagem inicial mais adequada seria a administração de antibioticoterapia. Na falha do tratamento clínico, uma opção seria realizar punção guiada por ultrassonografia ou tomografia computadorizada de abdome.
- 12 As manifestações clínicas, os exames laboratoriais e o aspecto da ultrassonografia sugerem tratar-se de abscesso hepático piogênico.

Criança de oito anos de idade, proveniente de região rural, deu entrada no pronto-socorro após ter sido mordida por animal silvestre (porco-do-mato), que desapareceu após o ocorrido. O ferimento na criança era profundo e múltiplo, localizado no antebraço esquerdo, sem perda de substância. Foi realizada lavagem exaustiva do ferimento após anestesia local, com debridamento de tecido desvitalizado, hemostasia e realização de pontos distantes para aproximação.

A respeito do esquema para profilaxia antirrábica humana pós-exposição no caso clínico apresentado, julgue o item a seguir.

- 13 Nesse caso, indica-se a administração da vacina antirrábica humana de cultivo celular, em cinco doses, bem como a administração de soro antirrábico, do qual deve ser administrada pelo menos metade da dose no local do ferimento no atendimento inicial.

Acerca de gastrites e de neoplasia gástrica, julgue os itens que se seguem.

- 14 Atualmente a gastrectomia subtotal com linfadenectomia radical tem sido a opção cirúrgica prioritária no tratamento da ressecção dos tumores gástricos distais, em virtude da menor incidência de morbimortalidade no pós-operatório, sem aumento da recidiva tumoral.
- 15 São condições associadas ao aumento do risco de adenocarcinoma de estômago: gastrite atrófica no antro com metaplasia intestinal associada completa; doença de Menetrier; ressecção gástrica parcial prévia; e pólipos hiperplásicos e de glândulas fúndicas.

Paciente do sexo feminino, portadora de colelitíase, compareceu ao pronto-socorro com quadro de confusão mental, icterícia, febre, dor e massa palpável no hipocôndrio direito. A paciente apresentava dor abdominal, vômitos e febre havia três dias. No pronto-socorro, indicaram-lhe a realização da ultrassonografia abdominal. O resultado desse exame evidenciou espessamento da parede da vesícula biliar, coleção pericolecística, dilatação das vias biliares e colelitíase. Os exames laboratoriais realizados mostraram leucocitose com desvio à esquerda, elevação das transaminases, das bilirrubinas e da fosfatase alcalina.

Com base no caso clínico apresentado, julgue o item seguinte.

- 16 A paciente deve ser submetida à colecistectomia em caráter de urgência, devendo ser imediatamente iniciado o uso de antibióticos (quinolona associada a metronidazol), que deve se estender por pelo menos dez dias.

Paciente de cinquenta e três anos de idade, do sexo feminino, procurou ambulatório com diagnóstico de pólipos de vesícula biliar, para avaliação pré-operatória de colecistectomia. Ela apresentou, ainda, o resultado do exame de ultrassonografia abdominal com *doppler*, que indicava pólipos de 7 mm de diâmetro localizado na parede anterior do corpo da vesícula biliar, com fluxo positivo.

Em relação a esse caso clínico, julgue os itens subsequentes.

- 17 Litíase biliar, lesões polipoides de vesícula biliar, cisto de colédoco, infecções bacterianas e colangite esclerosante primária são condições relacionadas com câncer de vesícula biliar.
- 18 Nesse caso, o tratamento cirúrgico pode ser postergado, mas a paciente deve ser submetida a acompanhamento ambulatorial com ultrassonografia anual e realização de dosagem de marcadores tumorais.

Julgue os itens a seguir, relativos a condições associadas a pacientes politraumatizados.

- 19 No caso de pneumotórax hipertensivo, a abordagem inicial deve ser a realização de drenagem torácica fechada imediata.
- 20 O choque neurogênico que pode ocorrer no paciente politraumatizado decorre de traumatismo raquimedular e caracteriza-se por queda do retorno venoso, determinado pela vasodilatação periférica, o que gera taquicardia e hipotensão, que não respondem à reposição volêmica em virtude da vasoplegia.

Pessoa vítima de ferimento por arma branca no hemitórax esquerdo foi trazida pelo SAMU com intensa dificuldade respiratória, queixando-se de intensa dor torácica, que se intensificava com a respiração. Após exame físico, constatou-se ferimento causado por objeto perfurocortante ao nível do sexto espaço intercostal do hemitórax esquerdo, na linha hemiclavicular, além de turgência jugular, abolimento do murmúrio vesicular e diminuição do timpanismo no hemitórax esquerdo.

Com base no caso clínico apresentado, julgue o item a seguir.

- 21 O paciente do caso clínico em apreço encontra-se com provável hemopneumotórax à esquerda e deve ser submetido imediatamente à drenagem torácica fechada na sala trauma, com administração terapêutica de antibiótico, que deve ser mantida por pelo menos cinco dias.

Pessoa vítima de atropelamento foi atendida inicialmente no local do acidente pela equipe do corpo de bombeiros. Encontrava-se inconsciente, com ferimento extenso no couro cabeludo, com exposição da calota craniana, cortes na face, escoriações no tórax e sinais de fratura no fêmur esquerdo. Depois de realizada a imobilização cervical e o MIE, a vítima foi imobilizada em decúbito dorsal sobre prancha cervical, para ser transportada. No serviço de pronto-socorro, constatou-se que o paciente apresentava abertura ocular ao estímulo doloroso, respondia palavras inadequadas e localizava a dor ao estímulo doloroso. Suas pupilas estavam isocóricas e fotorreativas, e a ausculta pulmonar à esquerda estava diminuída. Havia escoriações e crepitação ao nível entre a quarta e a sexta costelas no hemitórax esquerdo, bem como aumento do volume da coxa esquerda em seu terço distal. O paciente tinha saturação de oxigênio de 89%, frequência cardíaca de 95 bpm e pressão arterial de 100 mmHg × 50 mmHg. Após ressuscitação inicial com administração de fluidos, o paciente foi encaminhado ao serviço de radiologia, para a realização de tomografia computadorizada de crânio e rotina radiológica.

Considerando esse caso clínico, julgue os itens subsequentes.

- 22 No atendimento inicial no pronto-socorro, o colar cervical pode ser removido após a avaliação inicial realizada no exame físico criterioso, não sendo necessária a realização de exames radiológicos para isso.
- 23 Pela escala de coma de Glasgow, os resultados do exame neurológico enquadram o paciente em critérios que tornam necessário submetê-lo à intubação orotraqueal, para manutenção da via aérea, antes de ele ser encaminhado para o serviço de radiologia.

Em relação aos curativos de queimaduras, julgue o próximo item.

- 24 Vários agentes tópicos antibacterianos, como a sulfadiazina de prata, são utilizados para o tratamento de queimaduras graves juntamente com a realização de curativo aberto ou fechado. Há maior probabilidade de infecção quando se utiliza o curativo fechado em vez do aberto, principalmente se o curativo fechado não for trocado pelo menos duas vezes por dia.

Clínica Médica

Considerando um paciente de vinte e oito anos de idade que apresente cólica renal aguda decorrente de litíase renal, julgue os itens a seguir.

- 25 Para o referido paciente, o exame de imagem de escolha é a tomografia computadorizada helicoidal do abdome — modalidade diagnóstica que apresenta maior sensibilidade e especificidade em comparação com outros exames de imagem.
- 26 O componente mais frequente de cálculo renal é o ácido úrico.

Um paciente de cinquenta anos de idade procurou atendimento médico queixando-se de fadiga, perda de peso, mal-estar e empachamento pós-prandial. Em seu exame clínico, o achado de destaque foi esplenomegalia. O hemograma apresentou os seguintes resultados: leucocitose = 320.000 leucócitos/mL, com predomínio de neutrófilos e desvio à esquerda, estendendo-se até blastos; basofilia e eosinofilia presentes; plaquetas com contagem normal; e anemia normocrômica e normocítica discreta. Ademais, constatou-se a presença do cromossomo Filadélfia (Ph) em células da medula óssea.

Com relação a esse caso clínico, julgue o próximo item.

- 27 No caso em apreço, o principal diagnóstico é leucemia mieloide crônica.

No que se refere ao megaesôfago e ao megacólon decorrentes da tripanossomíase sul-americana, julgue os itens subsequentes.

- 28 Fecaloma, vôlvulo, colite isquêmica e úlcera colônica são complicações associadas ao megacólon chagásico.
- 29 No caso de paciente de trinta e dois anos de idade com diagnóstico de dolico megaesôfago, recomenda-se a realização de tratamento com benznidazol durante sete dias.

A respeito do uso de cocaína, julgue os itens que se seguem.

- 30 As manifestações clínicas associadas à intoxicação por cocaína incluem taquicardia, hipertensão, infarto do miocárdio, sudorese, midríase, delírio, hipertermia, rabdomiólise, convulsões, hemorragia intracerebral, arritmias cardíacas e edema pulmonar.
- 31 Os efeitos básicos da cocaína incluem a inibição da receptação de catecolaminas nas terminações nervosas adrenérgicas, o que potencializa as atividades do sistema nervoso simpático.

Um paciente de cinquenta e quatro anos de idade procurou atendimento médico queixando-se de mudanças no hábito intestinal e de presença de sangue nas fezes. O paciente apresentou história de polipose adenomatosa familiar, diagnosticada havia seis anos. O paciente relatou ainda que, com relação ao referido diagnóstico, não havia feito acompanhamento médico. O exame físico não mostrou alterações, e o toque retal deixou manchas de sangue na luva do médico. Por fim, o profissional da saúde solicitou dosagem do nível sérico de antígeno carcinoembrionário (CEA).

Com referência a esse caso clínico, julgue os itens que se seguem.

- 32 Nesse caso, se forem constatados níveis normais de CEA, deve-se descartar o diagnóstico de câncer colorretal, dada a elevada sensibilidade diagnóstica desse marcador.
- 33 No caso em consideração, a principal hipótese diagnóstica é câncer colorretal.

Com relação ao câncer de pele não melanoma, julgue o item a seguir.

- 34 O tratamento de primeira escolha do carcinoma espinocelular, tumor que apresenta crescimento lento a partir do aparecimento da lesão inicial, é a radioterapia.

A respeito do tratamento da tuberculose (TB) no Brasil, julgue os itens seguintes.

- 35 De acordo com o Programa Nacional de Controle da Tuberculose, do Ministério da Saúde (2009), o tratamento da TB, em adultos e adolescentes, deve combinar o uso dos seguintes fármacos: Rifampicina, Isoniazida e Etambutol, de modo que este último deve ser administrado durante dez meses ininterruptamente.
- 36 Um esquema adequado de tratamento para TB deve, obrigatoriamente, apresentar as seguintes características básicas: ter atividade bacteriostática — capacidade de eliminar o maior número de bacilos o mais rápido possível —; prevenir o surgimento de resistência — evita-se a resistência com redução máxima do tempo de uso de fármacos antiTB —; e apresentar ação esterilizante — capacidade de evitar a seleção de bacilos mutantes resistentes.

Um paciente de quarenta e oito anos de idade procurou atendimento médico queixando-se de sonolência diurna excessiva, ronco alto, pausas respiratórias testemunhadas, engasgos e sono agitado. O exame físico revelou pressão arterial de 150 mmHg × 100 mmHg; frequência cardíaca de 85 bpm; 1,70 m de altura; peso corporal de 118 kg; e palato ogival, sem outras alterações. O exame de polissonografia mostrou índice de apneia-hipopneia por hora (IAH) igual a 25 eventos/hora.

Tendo como referência esse caso clínico, julgue os itens que se seguem.

- 37 No caso em apreço, a pressão arterial elevada decorre da inibição absoluta da atividade do sistema nervoso parassimpático (vagal) do paciente.
- 38 No caso em consideração, recomenda-se, como principal tratamento, a realização de pressão positiva contínua nas vias respiratórias.
- 39 O principal diagnóstico para o paciente em questão é síndrome de apneia obstrutiva do sono (SAOS).

Acerca do lúpus eritematoso sistêmico (LES), julgue o item a seguir.

- 40 As manifestações cardiovasculares associadas ao LES incluem miocardite, endocardite de Libman-Sacks, aterosclerose precoce e acelerada, fenômeno de Raynaud e pericardite.

A respeito da cetoacidose diabética (CAD), complicação aguda do diabetes melito, julgue os itens subsecutivos.

- 41 Os objetivos básicos do tratamento da CAD incluem reposição das perdas de fluidos, correção lenta da hiperglicemia e da acidose metabólica bem como correção dos distúrbios eletrolíticos.
- 42 Pneumonia, infecção do trato urinário, abuso de álcool, infarto do miocárdio e uso de corticoides são exemplos de fatores precipitantes de CAD.

Julgue os itens a seguir, acerca da doença de Parkinson.

- 43 Além de apresentar poucos efeitos colaterais significativos, a Levodopa é o principal tratamento clínico dessa doença neurológica, já que, devido ao seu efeito neuroprotetor, modifica o curso progressivo da doença de Parkinson.
- 44 Os distúrbios do movimento observados nos portadores dessa doença são involuntários, aleatórios, rápidos e migratórios e, com frequência, passam subitamente de uma parte do corpo para outra, em sequência imprevisível e sem propósito.

Uma professora do ensino fundamental, de vinte e oito anos de idade, procurou atendimento médico por apresentar dispneia aos médios esforços. O exame físico cardiovascular revelou *ictus cordis* visível e palpável no 5.º espaço intercostal na linha medioclavicular esquerda; presença de hiperfonese; e desdobramento fisiológico da segunda bulha em foco pulmonar. Na ausculta do foco mitral, observaram-se hiperfonese da primeira bulha, estalido de abertura da mitral e sopro protomesodiastólico — grau III de Levine — associado a reforço pré-sistólico. No exame clínico, não foram observadas outras alterações significativas. Após avaliação clínica e laboratorial, o médico estabeleceu o diagnóstico de cardiopatia reumática crônica, tipo estenose mitral, de moderada intensidade.

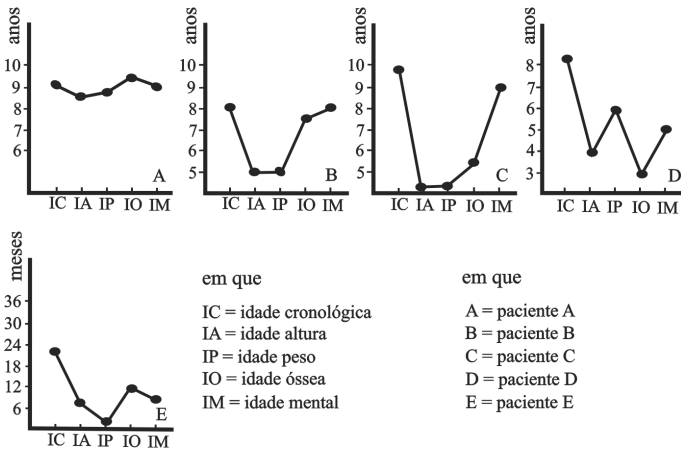
Com referência a esse caso clínico, julgue os seguintes itens.

- 45 Como a lesão valvar definitiva está plenamente instalada, a profilaxia secundária para febre reumática não é recomendada para a paciente em questão.
- 46 No caso em consideração, o reforço pré-sistólico indica a presença de moderada regurgitação no nível da valva mitral.

A respeito da dissecação aguda da aorta, afecção cardiovascular frequentemente associada à hipertensão arterial sistêmica, julgue os itens subseqüentes.

- 47 As complicações clínicas associadas a essa moléstia aórtica incluem infarto do miocárdio, isquemia dos membros inferiores, acidente vascular cerebral, paraplegia, insuficiência renal aguda, infarto mesentérico, insuficiência aórtica, hemotórax e tamponamento cardíaco.
- 48 No caso de pacientes jovens com dissecação aguda da aorta, deve-se iniciar o tratamento clínico com a redução imediata da pressão arterial sistólica para valores não inferiores a 150 mmHg, por meio de agentes redutores da pós-carga de trabalho do coração, associada à administração de fármacos de efeito inotrópico positivo. Essas ações farmacológicas combinadas reduzem a tensão de cisalhamento aórtico e, por conseguinte, ajudam na proteção vascular contra a ruptura aórtica.

Pediatria



Auxograma é um método gráfico para diagnóstico de distúrbios do crescimento no qual se registram diferentes aspectos do crescimento por meio de um sistema de coordenadas cartesianas que relacionam a idade cronológica com a idade e a altura, a idade e o peso, a idade óssea e a idade mental. A partir dessas informações, julgue os itens seguintes com base nos auxogramas dispostos na figura apresentada.

- 49 O auxograma do paciente B representa o de uma criança com nanismo primário pré-pubertário.
- 50 O auxograma do paciente C é o de uma criança com nanismo hipotiroídiano.
- 51 O auxograma do paciente D corresponde ao de uma criança com nanismo pituitário.
- 52 O auxograma do paciente E representa o de uma criança com nanismo acondroplásico.
- 53 O auxograma do paciente A corresponde ao de uma criança com crescimento normal.

Em consulta de uma criança de quatro anos de idade, sedentária, sem histórico familiar de dislipidemia ou aterosclerose, o pediatra constatou que ela estava com o peso para a idade acima do escore Z + 3, que a pressão arterial em três medidas subsequentes era de 120 mmHg x 80 mmHg (percentil 99 da curva de pressão arterial por sexo, idade e estatura) e que o nível do colesterol LDL era de 140 mg/dL e o do HDL de 45 mg/dL (VR = LDL < 100 mg/dL; HDL > 40 mg/dL).

Com relação a esse caso clínico, julgue os próximos itens, acerca da conduta a ser indicada pelo médico.

- 54 Deve-se indicar mudança no estilo de vida da família da criança: dieta com baixos níveis de sódio e gordura saturada; atividades ao ar livre.
- 55 Indica-se tratamento medicamentoso com resinas sequestrantes de sais biliares e vastatinas.

Cada um dos próximos itens apresenta uma situação hipotética seguida de uma assertiva a ser julgada a respeito da violência contra crianças e adolescentes.

- 56 Um lactente de oito meses de idade, que apresentava bolhas de grau e formas variadas e erosões em áreas de atrito, foi levado ao médico pela mãe. Essas lesões começaram a ocorrer aos dois meses de idade e coincidiram com a chegada de uma cuidadora para a criança, razão pela qual a mãe desconfia de que a criança esteja sendo maltratada com queimaduras intencionais por cigarro. Nesse caso, as lesões, provavelmente, foram causadas por uma doença congênita de pele, e não por queimaduras intencionais.
- 57 Um lactente de um ano de idade foi levado a uma emergência com o nível de consciência deprimido e respiração irregular. No exame físico, além desses sinais, o médico observou hemorragia retiniana, e a tomografia computadorizada do crânio mostrou edema cerebral. Os pais disseram que a criança havia caído da cama. Nessa situação, como o traumatismo craniano foi provocado pela queda, não é necessário notificar o caso ao conselho tutelar.

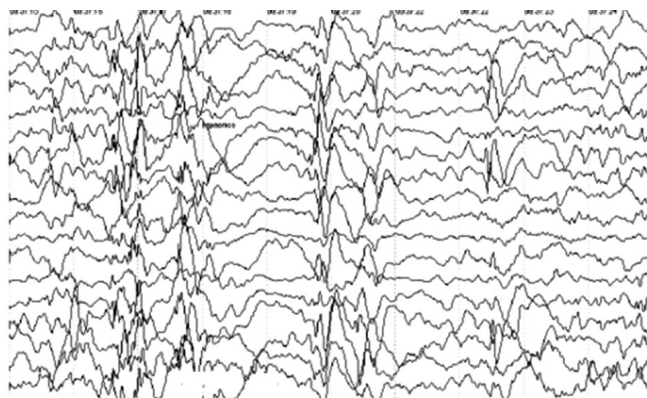
Uma menina de dez anos de idade, moradora da periferia de uma grande cidade, foi atendida na emergência, apresentando, de acordo com relato da mãe, febre alta havia seis dias. A mãe informou, ainda, que, após quarenta e oito horas do início da febre, esta havia sido seguida por cefaleia, vômitos, diarreia e urina escura. No exame físico, o médico observou escleróticas ictéricas, dor abdominal e discreta hepatomegalia. A mãe da menina relatou que havia um surto de dengue na região onde moravam. Exames laboratoriais realizados no terceiro dia da evolução do quadro clínico apresentaram os seguintes resultados: TGO = 90 UI; TGP = 280 UI; anti-HVA IgM e IgG não reagentes; anti-HBs Ag reagente; HBs Ag, HBeAg, anti-HBeAg, anti-HB C IgM e IgG não reagentes; o exame de detecção para antígeno da dengue NS1 foi negativo.

Com referência ao caso clínico apresentado, julgue os itens que se seguem.

- 58 Ante as evidências sorológicas, o quadro clínico da paciente não deve ser atribuído à hepatite B.
- 59 Após a cura clínica, a paciente deverá receber quatro doses da vacina contra o HPV em um intervalo de seis meses, se ainda não tiver sido vacinada.
- 60 O diagnóstico de dengue está descartado, pois o exame de detecção para o antígeno viral NS1 foi negativo.
- 61 A hepatite A é uma hipótese de diagnóstico, apesar de o teste sorológico HVA IgM ser não reagente.

Cada um dos itens a seguir apresenta uma situação hipotética seguida de uma assertiva a ser julgada a propósito da fisiopatologia, do diagnóstico precoce e do tratamento de doenças em crianças e adolescentes.

- 62 Um médico assistiu a um parto e observou, na história clínica materna, que a parturiente é portadora de doença de Chagas na fase indeterminada, e suspeitou que o recém-nascido pudesse estar infectado por via transplacentária. Nesse caso, um método eficaz para o diagnóstico da infecção congênita é a realização da pesquisa do *Trypanosoma cruzi* no creme leucocitário.
- 63 Um recém-nascido foi diagnosticado com síndrome de Beckwith-Wiedemann. Nesse caso, ele deverá ser submetido ao rastreamento ultrassonográfico de abdome a cada três meses até completar oito anos de idade e à dosagem sérica de alfafetoproteína a cada três meses até os quatro anos de idade, para detecção precoce de hepatoblastoma e tumor de Wilms, para os quais o recém-nascido apresenta predisposição.
- 64 No exame de um recém-nascido que apresentou baixo peso ao nascer, o médico observou que os olhos do paciente eram proeminentes e que sua frequência cardíaca era de 200 bpm. Exames laboratoriais demonstraram altos níveis de T4 total e livre, de T3 e de anticorpos receptores de TSH. Nessa situação, a criança deverá ser tratada especificamente com propiltiouracil 5 mg/kg/dia a 10 mg/kg/dia ou metimazole 0,5 mg/kg/dia a 1 mg/kg/dia até que os anticorpos receptores de TSH caiam significativamente.
- 65 Uma escolar de dez anos de idade, portadora de asma, apresentou, nas últimas quatro semanas, sintomas diurnos em dois dias por semana, com necessidade de medicação de alívio, sem limitação de atividades e sem despertar noturno. Além disso, as medidas do VEF1 sem o uso de broncodilatador foram normais. Nessa situação, a criança apresenta asma parcialmente controlada.
- 66 Um lactente de seis meses de idade vem apresentando crises convulsivas espásticas desde os dois meses de vida e há um retardo importante do seu desenvolvimento. O eletroencefalograma apresentou o aspecto seguinte.



Nesse caso, o diagnóstico é de síndrome de West ou hipoarritmia.

- 67 Uma criança de dois anos de idade apresentou um quadro infeccioso e necessitou da introdução de um cateter em veia subclávia direita. Dias depois, foi identificada a presença de um trombo no membro superior direito. Nessa situação, o médico, além de retirar o cateter, deverá iniciar o tratamento anticoagulante com heparina de baixo peso molecular na dose de 5 mg/kg a cada doze horas, mantendo os níveis de antifator X ativados acima de 4 U/mL.
- 68 Uma gestante com trinta e quatro semanas gestacionais foi a uma consulta de rotina, e o médico obstetra observou que a frequência cardíaca fetal era de 70 bpm. Nesse caso, um diagnóstico que pode ser excluído na gestante é lúpus eritematoso sistêmico.

Um lactente de dois meses de idade foi levado ao médico por sua mãe para uma consulta de rotina. A mãe referiu que nunca havia amamentado no peito e que atualmente o lactente era alimentado com leite de vaca *in natura* integral e açúcar, em doses de 150 mL cinco vezes ao dia, e água nos intervalos. O médico observou ainda, no cartão da criança, que o lactente havia recebido a primeira dose da vacina contra a hepatite B e o BCG intradérmico.

No que se refere a esse caso clínico, julgue os itens subsecutivos.

- 69 Essa criança deverá receber as seguintes vacinas: tetravalente (difteria, tétano, pertussis, hemófilo B), anti-hepatite B, antipoliomielite inativada (Salk ou VIP), antipneumocócica decavalente, antirrotavírus humano.
- 70 Esse lactente está sendo alimentado erroneamente, pois, além de não estar recebendo leite materno, ele deveria estar sendo alimentado, na impossibilidade do uso de fórmula infantil, com leite de vaca *in natura* integral e óleo vegetal a 6%, 180 mL dez vezes ao dia, e água nos intervalos.

Nas estatísticas vitais de determinado ano para uma cidade A, localizada na região norte do Brasil, foi observado que o índice de mortalidade neonatal atingiu 30/1000, com 80% dos óbitos ocorrendo por hipóxia perinatal; ao mesmo tempo, para uma cidade B, localizada na região sul do Brasil, a taxa de prematuridade foi de 10%, e a de baixo peso ao nascer foi de 12,5%. Para esse mesmo período, o índice de mortalidade neonatal para o Brasil foi de 14/1000, com 50% dos óbitos ocorrendo por prematuridade; a taxa de prematuridade foi de 15%, e a de baixo peso ao nascer de 25%.

A partir desses dados, julgue os itens seguintes.

- 71 A taxa de mortalidade neonatal da cidade A está bem acima da aceita por organismos nacionais de saúde. Medidas de atenção ao parto e ao recém-nascido deveriam ser prioritariamente ampliadas nas políticas públicas de saúde da cidade.
- 72 Medidas de atenção ao pré-natal de alto risco deveriam ser prioritárias e intensivamente ampliadas nas políticas públicas de saúde da cidade B.

Obstetrícia/Ginecologia

Com relação à adequada prática clínica nos cuidados pré-natais, julgue os seguintes itens.

- 73 O reforço da vacina contra febre amarela, quando necessário, pode ser feito em gestantes, uma vez que essa vacina é composta por vírus inativado e não oferece risco à saúde da mãe ou do feto.
- 74 A suplementação de ácido fólico no pré-natal é indicada para a prevenção de defeitos abertos no tubo neural do feto e deve ser iniciada a partir da oitava semana de gestação.

Com relação a aspectos técnicos e éticos do planejamento familiar, julgue os próximos itens.

- 75 A noretisterona de uso contínuo apresenta boa eficácia contraceptiva tanto para pacientes em aleitamento materno exclusivo quanto para pacientes não lactantes.
- 76 Os anticoncepcionais combinados orais estão associados ao aumento da incidência de trombose venosa, porque o etinilestradiol aumenta fatores de coagulação e reduz a antitrombina III, que é um fator anticoagulante.
- 77 Caso uma adolescente de dezesseis anos de idade, hígida, solicite receita médica de contraceptivo oral, o médico poderá realizar essa prescrição, mesmo que não haja o consentimento dos pais da paciente.

A respeito do climatério e das terapias a ele relacionadas, julgue os itens subsequentes.

- 78 Na terapia de reposição hormonal, o uso de progestágenos tem efeito antimitótico, promove atrofia endometrial e reduz o risco de câncer endometrial.
- 79 As irregularidades menstruais ocorridas no período da perimenopausa devem-se à maturação irregular dos folículos ovarianos, o que pode resultar em ciclos ovulatórios ou não.
- 80 A terapia de reposição hormonal feita com estrogênios e progesterona é contraindicada a pacientes portadoras de câncer colorretal, doença cujos fatores de risco são obesidade, sedentarismo e ingestão de carne vermelha.
- 81 O uso de bifosfonados é indicado no tratamento de pacientes com osteoporose pós-menopáusia, devido aos efeitos antirreabsortivos que apresenta nos osteoclastos.

Acerca da assistência às neoplasias ginecológicas, julgue os itens a seguir.

- 82 Em pacientes com tumores recidivantes de ovário que já passaram por quimioterapia, a realização de radioterapia promove melhora na qualidade de vida, embora não exerça influência na sobrevida.
- 83 A biópsia do linfonodo sentinela reduz significativamente a morbidade cirúrgica da linfadenectomia, já que reduz o linfedema, que consiste na principal complicação da cirurgia axilar em pacientes com câncer de mama.

No que se refere às intercorrências clínicas da gestação, julgue os itens seguintes.

- 84 Gestantes portadoras crônicas de hepatite B podem ser submetidas à amniocentese, desde que lhes seja administrada imunoglobulina anti-hepatite B antes da realização do procedimento.
- 85 Entre as medicações indicadas para o tratamento de gestantes hipertensas estão os inibidores das enzimas conversoras da angiotensina.
- 86 A recomendação de dieta hipossódica desde o primeiro trimestre de gravidez é ineficaz para a prevenção da pré-eclâmpsia.
- 87 O tratamento da bacteriúria assintomática em pacientes gestantes deve ser realizado para evitar a ocorrência de pielonefrite, cujo principal agente etiológico é o *Proteus mirabilis*.
- 88 O tratamento a gestantes acometidas por estrogiloidiase sintomática deve ser postergado para o puerpério, visto que o uso de benzoimidazólicos é contraindicado a essas pacientes.
- 89 Durante o trabalho de parto e no parto de gestantes HIV positivas, a terapia antirretroviral, a cesariana eletiva e a manutenção das membranas íntegras pelo maior tempo possível são fatores de proteção contra a infecção vertical.

Uma jovem de vinte e um anos de idade, foi vítima de violência sexual e buscou imediatamente atendimento em pronto-socorro; contudo, um ano e dois meses após o ocorrido, desenvolveu lesões verrucosas características de condiloma acuminado.

Considerando esse caso clínico, julgue os itens que se seguem.

- 90 A infecção desenvolvida pela referida paciente não guarda relação com o episódio de violência ocorrido.
- 91 No atendimento realizado após a violência sexual, deveria ter sido feita a profilaxia para doenças sexualmente transmissíveis, que tem sua eficácia aumentada se iniciada em até setenta e duas horas após o ato sexual.

Com relação às patologias endócrinas no contexto da ginecologia e da obstetrícia, julgue os itens subsequentes.

- 92 Pacientes grávidas com exacerbação do hipertireoidismo e consequente insuficiência cardíaca podem usar betabloqueadores, desde que por curto prazo.
- 93 **Situação hipotética:** Uma paciente com queixa de anosmia e amenorreia primária apresentou dosagens de FSH, LH, estradiol e progesterona muito abaixo do normal. **Assertiva:** Essa paciente é portadora da síndrome de Kallmann.
- 94 As gestantes obesas mórbidas têm maior risco de desenvolvimento de hipertensão gestacional, diabetes e infecção pós-cesariana; todavia, elas apresentam o mesmo risco de parto prematuro que a população em geral.

Julgue os próximos itens, relativos a distúrbios gastrointestinais ocorridos durante a gravidez.

- 95 Os casos graves de hiperêmese gravídica, quando se complicam com desnutrição avançada, podem ocasionar lesão hepática do tipo degeneração gordurosa.
- 96 A ocorrência de úlceras pépticas é menor em gestantes que na população em geral.

Medicina Social e Preventiva

José, de cinquenta e cinco anos de idade, foi levado pelo SAMU ao pronto-socorro do Hospital de Base do Distrito Federal por apresentar sangramento nasal decorrente de um acidente de carro. Segundo um transeunte que testemunhou o fato, José dirigia o veículo a aproximadamente 40 km/h quando colidiu com um hidrante na descida de uma entrequadra do Plano Piloto. No hospital, o paciente não se lembrava de nada.

Com base no caso clínico apresentado, julgue os seguintes itens.

- 97 Nesse caso, o SAMU deveria tê-lo levado ao hospital regional mais próximo.
- 98 Após a primeira avaliação e a contenção do sangramento, a hipótese diagnóstica a ser levantada pelo médico é a de que o paciente seja portador de síndrome de apneia obstrutiva do sono (SAOS), convulsão e depressão.

Julgue o próximo item, relativo à síndrome de apneia obstrutiva do sono (SAOS).

- 99 As variáveis com maior valor preditivo positivo para diagnóstico de SAOS são circunferência de pescoço, roncos e índice de massa corporal (IMC).

Julgue o item subsequente, acerca de causas de óbitos mais comuns.

- 100 No quadro geral de causas de óbitos, atualmente a mortalidade por causas externas ocupa, no DF, o terceiro lugar, ficando atrás apenas de doenças cardiovasculares e neoplasias.

Em um dia normal de trabalho, médicos de família e comunidade atendem a muitos casos diferentes. Certa manhã, determinado médico atendeu a quinze pacientes, entre os quais se encontravam os seguintes: (1) uma criança de cinco anos de idade com suspeita de abuso sexual, trazida pela mãe; (2) um idoso de sessenta e seis anos de idade, tabagista, com diabetes melito (DM) e hipertensão arterial sistêmica (HAS); (3) uma mulher de vinte e três anos de idade, estudante universitária, que não tomava banho havia uma semana; (4) um bebê de uma semana de vida (5) e sua mãe, puérpera, para consulta normal; (6) um adolescente de dezessete anos de idade, com rolha de cera; (7) uma idosa de setenta e um anos de idade, com diabetes melito (DM) e obesa, com úlcera no membro inferior esquerdo, (8) e sua filha, e cuidadora, de quarenta e nove anos de idade, que não dormia regularmente havia um mês.

Considerando esses casos clínicos, julgue os itens a seguir.

- 101 No exame da paciente 7, o médico deverá realizar o índice tornozelo braquial (ITB), que interfere no tratamento.
- 102 No que se refere à saúde pública e às informações contidas nos casos clínicos, como medida preventiva oportunística, o médico de família deverá oferecer o exame Papanicolau às pacientes 3, 5 e 8.
- 103 Entre os pacientes citados, há alguns com sinais de alerta, que merecem ser acompanhados mais de perto, até mesmo com uma visita domiciliar: são os pacientes 1, 3 e 8.
- 104 Com relação ao caso 1, considerando tratar-se de mera suspeita de violência por abuso sexual, sem nenhuma comprovação, o médico agir corretamente ao decidir não fazer a notificação.
- 105 Ainda com referência ao caso 1, se outro profissional de saúde decidir fazer essa notificação, estará amparado legalmente.

- 106 Ante a situação específica, embora de alta prevalência, o paciente 6 deverá ser encaminhado para o ambulatório de otorrinolaringologia de referência.

- 107 Como a paciente 5 necessita de consulta normal, ela deverá retornar em outro dia, uma vez que, pelo princípio do acesso, ela deve ceder a sua vez a outras pessoas.

- 108 Ao paciente 2, o médico poderá indicar a norriptilina, a segunda linha de tratamento medicamentoso do tabagismo.

- 109 De acordo com as orientações de rastreamento populacional de saúde pública brasileira, a paciente 1 deve ser submetida, em outro momento, ao rastreamento de ambliopia, estrabismo e acuidade visual.

No que tange à taxa de filtração glomerular, julgue o item seguinte.

- 110 A taxa de filtração glomerular pode ser estimada pela equação de Cockcroft-Gault: $(140 - \text{idade em anos}) \times \text{peso em quilos} / 72 \times \text{creatinina sérica}$. No caso de pacientes do sexo feminino, multiplica-se por 0,85.

Joana, recém-formada, passou a participar do Programa Mais Médicos na periferia de uma grande cidade brasileira. Logo na primeira semana com a equipe, ficou sabendo que a população tinha uma alta pressão assistencial e que sua agenda já estava completa para o próximo mês com os programas prioritários e as visitas.

Com relação às informações apresentadas, julgue os itens subsequentes, referentes aos instrumentos de gestão da clínica.

- 111 Alta pressão assistencial, conceito relacionado à gestão da clínica, significa uma grande quantidade de pessoas não atendidas pela equipe de saúde.

- 112 Com base na integralidade, um dos atributos essenciais da atenção primária, seria mais adequada para o caso em exame a adoção do método de organização da agenda fundamentado nos programas prioritários, a exemplo do pré-natal e da puericultura.

- 113 O processo de territorialização é um excelente instrumento para que seja conhecida a população adscrita; portanto, Joana e todos os componentes da equipe de saúde devem tomar como atribuição o cadastramento das famílias.

- 114 Joana poderia se valer da demora permitida para poder estudar os casos mais complexos.

Com relação à vigilância em saúde, julgue os próximos itens.

- 115 O objetivo da introdução da vacina tetraviral no calendário vacinal nacional é controlar e eliminar sarampo, caxumba e rubéola bem como evitar formas graves de catapora.

- 116 No DF, a Secretaria de Saúde tem responsabilidades estaduais, cabendo às regionais de saúde autonomia para exercer as responsabilidades municipais.

- 117 A rede privada de saúde não tem obrigação de notificar ao poder público os casos de caxumba no DF.

- 118 A definição de caso suspeito da parotidite epidêmica, a caxumba, é febre aguda com dor e aumento de volume de uma ou mais glândulas salivares.

- 119 O aumento do número de casos de óbitos por coqueluche nos últimos anos se deve a uma falha na cobertura vacinal, uma vez que a imunidade conferida pela vacina é permanente.

- 120 O tratamento para a coqueluche é o uso de antibiótico macrolídeo.

RASCUNHO

RASCUNHO

