

**SECRETARIA DE ESTADO DE SAÚDE DO DISTRITO FEDERAL
FUNDAÇÃO DE ENSINO E PESQUISA EM CIÊNCIAS DA SAÚDE
EDITAL NORMATIVO Nº 1 – RM-2/SES-DF/2021, DE 5 DE OUTUBRO DE 2020.**

PROGRAMAS – GRUPO 001

Anestesiologia (402), Clínica Médica (404), Genética Médica (406), Medicina de Família e Comunidade (408), Medicina do Trabalho (409), Oftalmologia (413), Pediatria (417), Psiquiatria (418), Medicina de Emergência (420), Medicina Física e Reabilitação (421) e Medicina Intensiva (424).

Data e horário da prova:

*Domingo,
13/12/2020, às 8h.*

INSTRUÇÕES

- Você receberá do fiscal:
 - um caderno da prova objetiva contendo 120 (cento e vinte) itens; cada um deve ser julgado como CERTO ou ERRADO, de acordo com o(s) comando(s) a que se refere; e
 - uma folha de respostas personalizada.
- Verifique se a numeração dos itens, a paginação do caderno da prova objetiva e a codificação da folha de respostas estão corretas.
- Verifique se o programa selecionado por você está explicitamente indicado nesta capa.
- Quando autorizado pelo fiscal do IADES, no momento da identificação, escreva, no espaço apropriado da folha de respostas, com a sua caligrafia usual, a seguinte frase:

Encontre outra maneira de FICAR e LUTAR.

- Você dispõe de 3 (três) horas e 30 (trinta) minutos para fazer a prova objetiva, devendo controlar o tempo, pois não haverá prorrogação desse prazo. Esse tempo inclui a marcação da folha de respostas.
- Somente 1 (uma) hora após o início da prova, você poderá entregar sua folha de respostas e o caderno da prova e retirar-se da sala.
- Somente será permitido levar o caderno da prova objetiva 3 (três) horas após o início da prova.
- Deixe sobre a carteira apenas o documento de identidade e a caneta esferográfica de tinta preta, fabricada com material transparente.
- Não é permitida a utilização de nenhum tipo de aparelho eletrônico ou de comunicação.
- Não é permitida a consulta a livros, dicionários, apontamentos e (ou) apostilas.
- Você somente poderá sair e retornar à sala de aplicação da prova na companhia de um fiscal do IADES.
- Não será permitida a utilização de lápis em nenhuma etapa da prova.

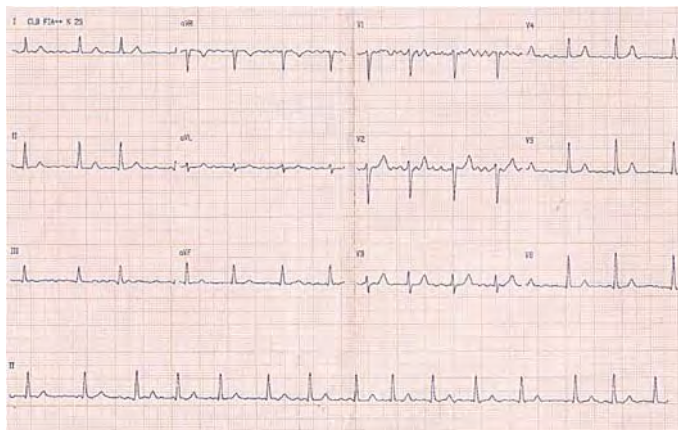
INSTRUÇÕES PARA A PROVA OBJETIVA

- Verifique se os seus dados estão corretos na folha de respostas da prova objetiva. Caso haja algum dado incorreto, comunique ao fiscal.
- Leia atentamente cada item e assinale sua resposta na folha de respostas.
- A folha de respostas não pode ser dobrada, amassada, rasurada ou manchada e nem podem conter registro fora dos locais destinados às respostas.
- O candidato deverá transcrever, com caneta esferográfica de tinta preta, fabricada com material transparente, as respostas da prova objetiva para a folha de respostas.
- A maneira correta de assinalar a alternativa na folha de respostas é cobrir, fortemente, com caneta esferográfica de tinta preta, fabricada com material transparente, o espaço a ela correspondente.
- Marque as respostas assim: ●

Tipo “A”

CIRURGIA GERAL**Itens de 1 a 24**

Um paciente de 62 anos de idade, etilista e tabagista ativo, morador de rua, diagnosticado recentemente com síndrome da imunodeficiência humana adquirida (SIDA), ainda sem tratamento, é internado no hospital em razão de ferimento extenso em pelve e períneo. Após avaliação da equipe cirúrgica, o paciente foi diagnosticado com gangrena de Fournier. Tem passado de fibrilação atrial, mas nunca a tratou. No momento da indução anestésica, ele apresentou taquicardia (FC = 160 bpm) e, no *scope* do monitor cardíaco, o ritmo era irregular, com ausência de onda p. Realizou-se eletrocardiograma, representado na figura a seguir.



HAMPTON, J.; HAMPTON, J. The ECG Made Easy. 9ª ed. Elsevier: New York, 2019.

(Figura ampliada na página 9)

Considerando esse caso clínico e os conhecimentos médicos correlatos, julgue os itens a seguir.

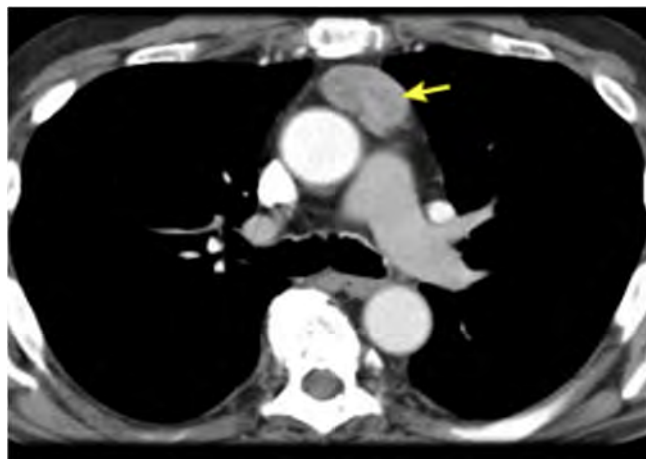
1. Essa condição (gangrena de Fournier) é causada por bactérias gram-positivas, gram-negativas e anaeróbias.
2. Para tratamento da condição infecciosa diagnosticada, o paciente tem indicação de rápida intervenção, desidratação precoce e antibioticoterapia de amplo espectro.
3. Em relação ao eletrocardiograma, trata-se de um *flutter* atrial, e a cirurgia deve ser suspensa.
4. Um dos fatores de risco associado à fibrilação atrial é a apneia obstrutiva do sono.

Um paciente de 47 anos de idade sofreu acidente automobilístico, com cinemática grave, em mecanismo de desaceleração, percebido trauma contuso de tórax contra a direção do carro. Era condutor e não usava cinto de segurança. O choque foi contra outro carro, e houve óbito no local. Ele foi atendido pelo serviço de ambulância e conduzido ao hospital de pronto-socorro da região. À chegada, estava desperto e conversando. Ao exame do tórax, apresentava expansão torácica assimétrica, com murmúrio vesicular abolido em todo o hemitórax direito, escoriações e enfisema subcutâneo extenso em todo hemitórax direito e na região cervical à direita. Foram constatados FC = 120 bpm, FR = 35 irpm, PA = 80 mmHg x 35 mmHg e SatO₂ = 89% em ar ambiente. Observam-se, também, extremidades frias, pelve estável, abdome indolor, escala de coma de Glasgow com pontuação = 12 e hematoma na coxa direita volumoso, com fratura exposta nessa região. Não apresenta demais alterações no exame físico.

Acerca desse caso clínico e com base na 10ª edição do Suporte Avançado de Vida no Trauma (ATLAS), julgue os itens a seguir.

5. Esse paciente tem indicação para realizar tomografia computadorizada de tórax e abdome.
6. Por se tratar de um pneumotórax hipertensivo à direita, o paciente deverá ser submetido à toracocentese de alívio no quinto espaço intercostal à direita, seguido de drenagem de tórax.
7. A classificação Injury Severity Score (ISS) trata-se de um sistema de pontuação anatômica, que fornece uma pontuação geral para pacientes com múltiplas lesões.
8. Os componentes-chave para cirurgia de controle de danos em pacientes vítimas de politrauma grave são hipotensão permissiva, ressuscitação de hemoderivados, reaquecimento, correção de acidose e detenção de hemorragia.
9. A abordagem inicial do paciente descrito deverá ser intubação orotraqueal imediata na chegada, seguida de fixação externa da fratura.
10. Esse paciente apresenta-se com choque classe III.

Uma paciente de 47 anos de idade, com sintomas gripais agudos, realizou exames de imagem de tórax por suspeita de Covid-19. A hipótese não se confirmou, porém a tomografia computadorizada de tórax, representada pela imagem a seguir, evidenciou uma massa heterogênea de contornos bem definidos em topografia de mediastino anterior, em localização de timo, de aproximadamente 4,5 cm x 2,9 cm. Não apresentava linfonodos aumentados no exame de imagem. Realizaram-se, ainda, tomografias computadorizadas de encéfalo e de abdome, que não mostraram alterações.



Acervo Pessoal

Tendo em vista esse caso clínico e os conhecimentos médicos correlatos, julgue os itens a seguir.

11. As principais hipóteses diagnósticas são os tumores de mediastino anterior, incluindo timoma, teratoma e linfoma.
12. A paciente descrita pode ser portadora de miastenia *gravis*.
13. Em pacientes portadores de miastenia *gravis*, deve ser evitado o uso de relaxantes musculares no momento da indução anestésica para ressecção dos tumores de mediastino associados.
14. A lesão em apresentada na imagem pode estar associada a doenças autoimunes, como lúpus eritematoso sistêmico, artrite reumatoide, anemia perniciosa e tireoidite.

15. Para diagnóstico diferencial de linfoma de mediastino anterior, a conduta é biópsia transtorácica guiada por tomografia de tórax. Caso se confirme, o tratamento deverá ser feito com quimioterapia no primeiro momento, ficando a cirurgia de ressecção apenas para tumor residual.
16. Espera-se, na investigação pré-operatória, presença elevada de alfafetoproteína e beta-HGC.

Um paciente de 49 anos de idade é vítima de acidente automobilístico. Era ciclista e foi atropelado por um carro. Após avaliação primária no serviço de emergência da cidade, constatou-se não haver indício de lesões intratorácicas ou intra-abdominais graves. O paciente estava conversando, com pontuação = 15 na escala de coma de Glasgow, sendo afastadas hipóteses de ferimentos no tórax. Foram identificadas, no entanto, fratura de pelve em livro aberto e fratura exposta da perna direita, além de conteúdo hemático na uretra. O paciente está com os sinais vitais estáveis no momento da admissão, com FC = 99 bpm, PA = 120 mmHg x 60 mmHg, FR = 20 irpm e SatO₂ = 98% com óculos nasal a dois L/min. Após a chegada, apresentou hematúria macroscópica.

Em relação a esse caso clínico e aos conhecimentos médicos correlatados, julgue os itens a seguir.

17. Esse paciente tem indicação de fixação da pelve no bloco cirúrgico.
18. Em razão da fratura exposta, além de lavagem exaustiva do membro fraturado, indica-se antibioticoterapia.
19. O paciente desse caso clínico deve ser submetido, no preparo pré-operatório, à sondagem vesical de demora.

Um paciente de 45 anos de idade, previamente hígido, passa a apresentar, de caráter progressivo, disfagia para sólidos e líquidos. Eventualmente, manifesta alguns episódios de dor torácica, motivo que o levou à investigação cardiológica, que afastou causa cardíaca da dor. A endoscopia digestiva alta mostra-se normal. Em exame radiológico contrastado, constata-se esôfago distal afunilado, com configuração de “bico de pássaro”, dilatação proximal do órgão, algumas vezes, com níveis hidroaéreos e ausência da bolha gástrica. Com base nesse caso clínico e nos conhecimentos médicos correlatos, julgue os itens a seguir.

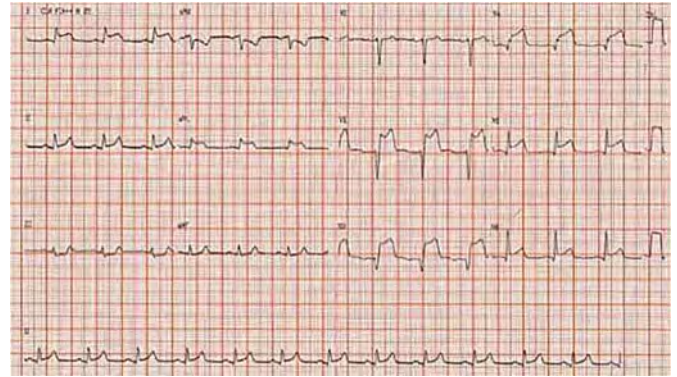
20. Espasmo esofágico difuso é o diagnóstico provável.
21. Na manometria esofágica desse paciente, espera-se encontrar aperistalse no terço distal do esôfago, acompanhada de hipotonia do esfíncter esofágico inferior.
22. Esse paciente deve ser submetido à esofagectomia com reconstrução.
23. A condição clínica é fator de risco para carcinoma de esôfago.
24. A causa dessa doença geralmente é idiopática.

Área livre

CLÍNICA MÉDICA

Itens de 25 a 48

Um paciente de 35 anos de idade chega ao pronto-socorro com dor torácica e dispneia há três horas. Ao exame físico, constata-se turgência jugular patológica. A ausculta pulmonar apresenta crepitações até ápice pulmonar. Os exames de sangue demonstravam uma hemoglobina glicada de 10% e um colesterol LDL de 200 mg/dL. O médico, então, solicita um eletrocardiograma, representado a seguir.



HAMPTON, J.; HAMPTON, J. The ECG Made Easy. 9ª ed. Elsevier: New York, 2019.

(Figura ampliada na página 9)

Com base nesse caso clínico, na imagem e nos conhecimentos médicos correlatos, julgue os itens a seguir.

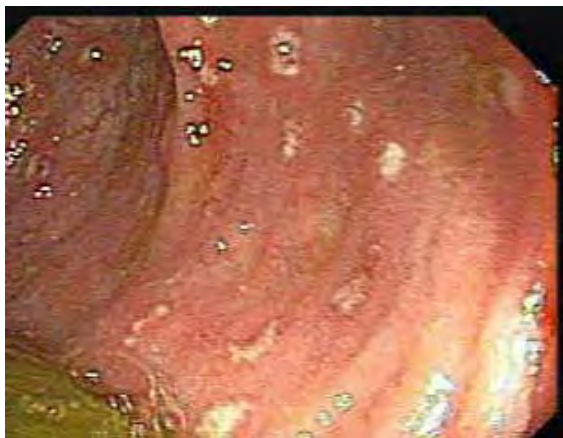25. Trata-se de um paciente com infarto agudo do miocárdio inferior.
26. Esse paciente apresenta ritmo idioventricular.
27. Clinicamente, o paciente descrito apresenta edema agudo de pulmão.
28. Deve-se utilizar a combinação de ácido acetilsalicílico (AAS) com ticlopidina, pelas diretrizes recentes da European Society of Cardiology (ESC), como primeira opção.
29. Obrigatoriamente, deve-se excluir, como principal causa dos estertores pulmonares, estenose de artérias renais.
30. O mencionado paciente provavelmente apresenta fatores de risco para doença aterosclerótica.

Uma mulher de 65 anos de idade, tabagista (40 maços/ano), comparece ao médico por apresentar síndrome de Horner, associada a dispneia e perda de peso. A angiografia por tomografia computadorizada (ATC) de tórax mostrou lesão espiculada pulmonar de 3 cm, localizada em lobo superior direito. Realizou-se, então, uma biópsia que demonstrou carcinoma de pequenas células.

Considerando esse caso clínico e os conhecimentos médicos correlatos, julgue os itens a seguir.

31. Esse tumor tem um poder de duplicação rápido.
32. Embora agressivo, o tumor responde bem à quimioterapia.
33. A dispneia é um sintoma incomum na fase avançada da doença.
34. A síndrome de Horner tem relação entre o pulmão e o nervo laríngeo recorrente.

Um paciente de 40 anos de idade apresentou quadro de sepse abdominal grave e foi medicado com ciprofloxacino. Após resposta pobre nas primeiras 48 horas, iniciou-se esquema antibiótico com meropenem e vancomicina. Durante o tratamento, o paciente evoluiu com diarreia com sangue, muco e pus. Diante disso, realizou-se uma endoscopia, conforme representado a seguir.



Acervo Pessoal

Tendo em vista esse caso clínico, a imagem apresentada e os conhecimentos médicos correlatos, julgue os itens a seguir.

35. O tratamento de diarreia pode ser realizado com vancomicina via oral.
36. Na endoscopia digestiva baixa, observam-se membranas.
37. A prescrição de meropenem não é adequada para o caso apresentado.
38. Racecadotril é sempre contraindicado para esses pacientes.
39. Em casos avançados dessa doença, pode ocorrer insuficiência renal aguda pré-renal.

Uma paciente de 17 anos de idade apresenta-se com artralgia, mal-estar e lesões purpúricas, principalmente em região glútea e nos membros inferiores.

Com base nesse caso clínico e nos conhecimentos médicos correlatos, julgue os itens a seguir.

40. Lesões purpúricas em face são raras.
41. Dor abdominal é um achado esperado.
42. Pode-se utilizar corticoide para o tratamento da doença.
43. Espera-se plaquetopenia em exames dessa paciente.

Uma mulher de 75 anos de idade comparece ao consultório por apresentar perda de memória, principalmente do tipo anterógrada. Seus medicamentos de uso contínuo são omeprazol, clonazepam e risperidona. Além disso, manifesta episódios de tosse durante a noite.

A respeito desse caso clínico e com base nos conhecimentos médicos correlatos, julgue os itens a seguir.

44. Devem-se remover os medicamentos para tentar reavaliar a memória.
45. Risperidona é um antipsicótico típico.
46. A tosse pode ser causada por microaspirações da paciente.
47. Memória anterógrada refere-se à memória de longa data armazenada.
48. Devem ser solicitados exames laboratoriais e exame de imagem, além de minixame do estado mental.

PEDIATRIA

Itens de 49 a 72

Um paciente de 30 dias de vida, nascido a termo, de parto vaginal, sem intercorrências, é encaminhado à consulta de puericultura. Encontra-se em aleitamento materno exclusivo. Ao nascimento, pesou 2.500 g. Na consulta, estava com 3.500 g.

A respeito desse caso clínico e considerando os conhecimentos médicos correlatos, julgue os itens a seguir.

49. Espera-se que o paciente role no leito.
50. O aleitamento materno exclusivo é recomendado até os seis meses de vida, salvo contraindicações à amamentação.
51. Os hábitos alimentares, nos primeiros mil dias da infância, podem ter relação com sobrepeso e obesidade na vida adulta.
52. O paciente apresenta um ganho de peso diário insuficiente para a idade.
53. Espera-se que o paciente sustente sozinho a região cefálica, quando sentado.
54. Não se indica aferição do perímetro cefálico nesse caso, pois o paciente nasceu a termo.

Um recém-nascido, a termo, apresenta, imediatamente ao nascimento, hepatomegalia e lesões bolhosas em regiões palmares e plantares, bilaterais. A mãe não realizou pré-natal. O Venereal Disease Laboratory (VDRL) materno, na admissão hospitalar para o nascimento, foi = 1/64.

Com base nesse caso e nos conhecimentos médicos correlatos, julgue os itens a seguir.

55. As lesões são sugestivas de pênfigo palmoplantar.
56. Além de hepatomegalia, o paciente pode apresentar esplenomegalia.
57. A maioria dos casos de infecções congênitas é sintomática.
58. Nesse paciente, deve-se avaliar a presença de rarefações ósseas em ossos longos.
59. O paciente pode apresentar anemia e plaquetose.
60. Síndrome nefrótica é uma das complicações nefrológicas dessa doença.

Área livre

OBSTETRÍCIA E GINECOLOGIA**Itens de 73 a 96**

Um paciente de 8 anos de idade desperta do sono por cefaleia intensa, associada a vômitos em jato, evoluindo para convulsão tônico-clônica generalizada. Não há histórico de trauma. Ele é conduzido ao serviço de urgência e emergência desacordado e apresentando apneia. Constatam-se FC = 45 bpm e SatO₂ = 80%.

No que se refere ao caso clínico de caráter motivador e aos conhecimentos médicos correlatos, julgue os itens a seguir.

61. A escala de coma de Glasgow é um dos critérios utilizados para indicar intubação orotraqueal.
62. O traumatismo cranioencefálico é o motivo mais comum de internação por trauma na infância.
63. Regressão no desenvolvimento neuropsicomotor pode ser um dos sinais sugestivos de tumor cerebral.
64. Deve-se considerar a hipótese diagnóstica de malformações arteriovenosas do sistema nervoso central (SNC) no paciente descrito.
65. Não há necessidade de investigar possíveis cardiopatias congênitas no paciente desse caso clínico.
66. Malformações arteriovenosas do SNC não causam hidrocefalia na infância.

Um paciente de 3 anos de idade apresentou febre e coriza hialina por 48 horas. No terceiro dia dos sintomas, evoluiu com tosse, dor abdominal e dispneia. Apresenta-se em regular estado geral, com retrações intercostais e subcostais. Na ausculta pulmonar, percebem-se crepitações localizadas em base pulmonar direita, sem outros ruídos adventícios. Verificam-se FR = 50 ipm, FC = 110 bpm e SatO₂ = 89%. Descartou-se infecção por Coronavírus.

Tendo em vista o caso clínico de caráter motivador e os conhecimentos médicos correlatos, julgue os itens a seguir.

67. O aporte nutricional adequado de oligoelementos e de vitaminas na infância, além de contribuir para o crescimento e para o desenvolvimento saudáveis, atua também no sistema imunológico da criança.
68. O principal agente etiológico envolvido em pneumonias bacterianas adquiridas na comunidade, nessa faixa etária, é o *Streptococcus pneumoniae*.
69. Considera-se a hipótese diagnóstica de consolidação pneumônica em segmento inferior de pulmão direito.
70. As retrações evidenciadas não são critérios indicativos de gravidade.
71. Sibilância pulmonar ocorre, em maior frequência, nos pacientes com pneumonia bacteriana adquirida na comunidade, causada por *Mycoplasma pneumoniae* e por *Chlamydia pneumoniae*.
72. O paciente encontra-se eupneico para a idade.

Área livre

Uma mulher de 55 anos de idade procura o ginecologista para tirar dúvidas a respeito da menopausa e de suas alterações. A paciente relata ter observado ganho de peso após a menopausa, indisposição para realizar atividades físicas por dores articulares e comprometimento da qualidade de vida pela insônia recorrente, agravada pelos fogachos noturnos. Preocupa-se especialmente com os problemas no coração, já que o marido dela, cinco anos mais velho, sofreu o primeiro infarto há um mês.

Considerando o caso clínico de caráter motivador, as alterações metabólicas e funcionais inerentes à menopausa e os conhecimentos médicos correlatos, julgue os itens a seguir.

73. As doenças cardiovasculares representam a segunda maior causa de morte das mulheres com mais de 50 anos de idade no Brasil e no mundo, perdendo apenas para as neoplasias de mama.
74. O perfil menos androgênico característico da pós-menopausa favorece o desenvolvimento de componentes da síndrome metabólica.
75. O benefício do HDL mais elevado, encontrado nas mulheres durante o menacme, é significativamente menor na pós-menopausa. Então, homens e mulheres da mesma faixa etária passam a ter o mesmo risco para doença isquêmica.

Uma primigesta de 32 anos de idade, que realizou pré-natal em unidade básica de saúde, foi internada no centro obstétrico em trabalho de parto ativo, já com 5 cm de dilatação e com bolsa amniótica íntegra. Foi revisada a carteira de pré-natal, sendo identificados três resultados de uroculturas: o primeiro com *Escherichia coli* > 100.000 UFC/mL; o segundo com *Streptococcus agalactiae* > 100.000 UFC/mL; e o terceiro negativo. A paciente relata ter realizado tratamento com antibiótico apenas durante os episódios de infecção. Não foi encontrado resultado de cultura de secreção vaginal para *Streptococcus* do grupo B.

Com base nesse caso clínico e nos conhecimentos médicos correlatos, julgue os itens a seguir.

76. A obstrução mecânica, o relaxamento da musculatura lisa e o aumento da peristalse são alterações anatômicas e funcionais que ocorrem na gestante e predis põem-na a infecções urinárias.
77. Trata-se de um caso de infecção urinária de repetição e, portanto, estaria indicada antibioticoprofilaxia durante a gestação.
78. A cultura de secreção vaginal para *Streptococcus* do grupo B não é necessária, pois a paciente já possui urocultura positiva para *Streptococcus agalactiae*.
79. Não é necessário iniciar nenhum esquema com antibiótico nesse momento, pois, apesar do trabalho de parto ativo, a bolsa amniótica está íntegra.
80. A profilaxia para *Streptococcus* do grupo B é considerada satisfatória se for realizada por pelo menos duas horas antes do parto.

Uma mulher é encaminhada à emergência obstétrica de um hospital terciário pelo marido, que relata acidente automobilístico há cerca de 30 minutos. Informa que a esposa estava no banco do passageiro e que não fazia uso do cinto de segurança, colidindo contra o console do carro. A paciente encontra-se acordada e comunicativa, referindo dor em topografia da sínfise púbica. Após avaliação durante o período em que permaneceu internada, foi constatado óbito fetal. A paciente, então, passou a ser acompanhada por equipe multidisciplinar.

Tendo em vista esse caso clínico e os conhecimentos médicos correlatos, julgue os itens a seguir.

81. É função do pré-natalista orientar o uso correto do cinto de segurança, que deve ser posicionado com a faixa horizontal abaixo do útero e a faixa transversal passando sobre o útero, entre as mamas e sobre a porção média da clavícula.
82. O alargamento da sínfise púbica em até 12 mm, visualizado por meio de radiografia de bacia, pode ocorrer nas gestantes e deve ser um aspecto considerado na interpretação do exame.
83. O acompanhamento oferecido à paciente segue os preceitos da bioética, abordando o problema de maneira interdisciplinar, permitindo uma reflexão acerca das diferentes formas de entendimento e de enfrentamento.

Uma paciente de 35 anos de idade realiza o pré-natal em unidade básica de saúde, com boa adesão a todos os exames solicitados. No rastreamento para diabetes, há uma glicemia de jejum de 92 mg/dL e um teste oral de tolerância com sobrecarga de 75 g de glicose (TOTG), com glicemia de jejum de 91 mg/dL, após a primeira hora de 178 mg/dL e após a segunda hora de 126 mg/dL.

Considerando esse caso clínico, a assistência pré-natal e os critérios do International Association of Diabetes and Pregnancy Study Group (IADPSG) para diagnóstico de diabetes *mellitus*, julgue os itens a seguir.

84. Essa paciente possui diagnóstico de diabetes *mellitus* tipo 2.
85. A paciente descrita não deveria ter realizado o rastreamento com o TOTG.
86. A paciente desse caso clínico deverá realizar novamente o TOTG em três semanas após o parto.

Uma gestante de 23 anos de idade, com data de última menstruação (DUM) em 25/2/2020, comparece à consulta em unidade básica de saúde para iniciar o pré-natal e aproveita para tirar dúvidas em relação às consultas e aos exames que realizará.

Considerando as políticas públicas de saúde, as recomendações do Ministério da Saúde para o pré-natal de baixo risco e os conhecimentos médicos correlatos, julgue os itens a seguir.

87. Devem ser realizadas, no mínimo, oito consultas de pré-natal, assegurando continuidade no atendimento e acompanhamento.

88. É permitido realizar o pré-natal pela equipe de Atenção Básica, mesmo com os seguintes fatores de risco: idade menor do que 15 e maior do que 35 anos; altura menor do que 1,45 m; e situação familiar insegura e não aceitação da gravidez, principalmente em se tratando de adolescente.
89. A ecografia obstétrica não deve ser solicitada de rotina, pois não há evidência de sua efetividade na redução da morbimortalidade materna e perinatal.

Área livre

MEDICINA SOCIAL E PREVENTIVA**Itens de 97 a 120**

Uma paciente de 18 anos de idade, com atraso menstrual de cerca de dois meses, procura a emergência obstétrica relatando náuseas e vômitos há três dias, com aproximadamente 10 episódios ao dia. Na chegada, a paciente encontra-se em regular estado geral, com mucosas secas e descoradas e turgor da pele diminuído, além de sinais e sintomas de hipotensão postural. Apresenta peso anterior = 56 kg e peso atual = 53 kg. O laudo da ecografia transvaginal, solicitada na chegada, descreve útero aumentado de volume, contendo saco gestacional em seu interior, normalmente inserido e com contornos regulares. Identificaram-se embrião com batimentos cardíacos e sonoembriologia compatível com gestação de oito semanas e dois dias de evolução.

Com base nesse caso clínico e nos conhecimentos médicos correlatos, julgue os itens a seguir.

90. A hipótese diagnóstica mais provável é de hiperêmese gravídica.
91. Distúrbios hidroeletrólíticos podem ocorrer, como a hipocalemia e a alcalose metabólica hiperclorêmica.
92. Pode ocorrer aumento do hematócrito por desidratação com hemoconcentração.

Uma paciente de 60 anos de idade é atendida em consulta na unidade básica de saúde, relatando sangramento vaginal há cerca de cinco meses, associado a dor em baixo ventre. Informa que os episódios são intermitentes, com sangue vivo em pequena quantidade. Destaca emagrecimento de 2 kg nesse período, o que relaciona às aulas de hidroginástica que pratica com mais frequência. Relata ser tabagista desde os 20 anos de idade. Informa ser diabética e nunca ter engravidado. Refere-se a passado de câncer colorretal, já tratado. Ao exame, percebe-se paciente negra, obesa, com útero palpável acima da sínfise púbica no toque vaginal bimanual, com anexos não palpáveis, sem sangramento vaginal identificado no exame especular.

A respeito desse caso clínico e com base nos conhecimentos médicos correlatos, julgue os itens a seguir.

93. Deve-se considerar a possibilidade de síndrome de Lynch.
94. O tabagismo é fator de risco para câncer de endométrio.
95. Não há recomendação para rastreamento populacional de câncer de endométrio, com exceção de mulheres com fator de risco.
96. As mulheres com câncer de endométrio devem ser tratadas com histerectomia, mesmo em casos de estadiamento avançado, salvo nas situações em que a paciente está inapta à cirurgia por algum motivo.

Área livre

Uma paciente de 59 anos de idade, hipertensa e tabagista há 30 anos, em uso de hidroclorotiazida 25 mg, com controles pressóricos adequados, compareceu à consulta sem queixas, apresentando exames de rotina com glicemia de jejum = 130 mg/dL e HbA1c = 6,8%. Os demais exames não mostraram alterações significativas. Ela deseja informações a respeito da mamografia, pois não a realiza há anos.

Com base nesse caso clínico e nos conhecimentos médicos correlatos, julgue os itens a seguir.

97. O exame de mamografia está indicado para a paciente e é útil para rastreio, pois demonstra alta especificidade.
98. É mais provável que a paciente apresente diabetes *mellitus* tipo 2.
99. Por ser tabagista, a paciente tem fator de risco para câncer de ovário e de endométrio.
100. Um dos efeitos colaterais do anti-hipertensivo em uso é a hiperglicemia.
101. Essa paciente apresenta mais suscetibilidade de desenvolver infecções como a tuberculose.
102. O questionário CAGE pode ser utilizado para avaliar o risco de abstinência do tabaco.

Uma paciente de 17 anos de idade compareceu à unidade básica de saúde (UBS) para a realização da primeira consulta de pré-natal. Ela é hipertensa controlada, em uso de enalapril 10 mg, G1P0A0 e DUM = 22/10/2020. Informa que a gravidez não foi planejada, que ainda não contou para os próprios pais a respeito da gravidez e que a mãe dela a aguarda na recepção.

A respeito desse caso clínico e com base nos conhecimentos médico correlatos, julgue os itens a seguir.

103. Como a paciente é menor de idade, o médico deve informar a família acerca da gravidez dela.
104. Deve-se considerar a possibilidade de encaminhamento da gestante ao pré-natal de alto risco.
105. O anti-hipertensivo em uso deve ser suspenso, pois é contraindicado na gestação.
106. Como a paciente já era hipertensa prévia, não é necessária a realização de controle da pressão arterial.
107. Se a paciente apresentar infecção do trato urinário (ITU), mesmo que assintomática, deve ser tratada.
108. A paciente tem fator de risco para complicações durante a gestação.

Área livre

Acerca dos estudos epidemiológicos, da bioética e da bioestatística, julgue os itens a seguir.

- 109.** Os estudos de coorte são adequados para doenças raras e são de longa duração.
- 110.** Um dos princípios dos Sistema Único de Saúde é a longitudinalidade, que tem como objetivo avaliar o indivíduo por completo.
- 111.** A prevenção terciária é voltada para a redução do progresso e das complicações de uma doença.
- 112.** Os Conselhos de Saúde são permanentes, deliberativos e têm reuniões mensais.
- 113.** O princípio bioético de justiça consiste em respeitar a autonomia do paciente.

Uma paciente de 64 anos de idade compareceu à unidade básica de saúde após queda da própria altura, com trauma, há uma hora. Ela apresenta edema e limitação de movimento em punho direito. Queixa-se de sensação de inutilidade, sonolência diurna, insônia e desânimo diariamente, há seis meses, desde que o filho se mudou. Nega comorbidades.

Tendo em vista esse caso clínico e os conhecimentos médicos correlatos, julgue os itens a seguir.

- 114.** A população de indivíduos na faixa etária dessa paciente tem aumentado nos últimos anos.
- 115.** A idade e os sintomas da paciente descrita são compatíveis com depressão.
- 116.** É importante abordar o risco e a frequência de quedas dessa paciente.
- 117.** Não é necessário descartar a possibilidade de fratura.

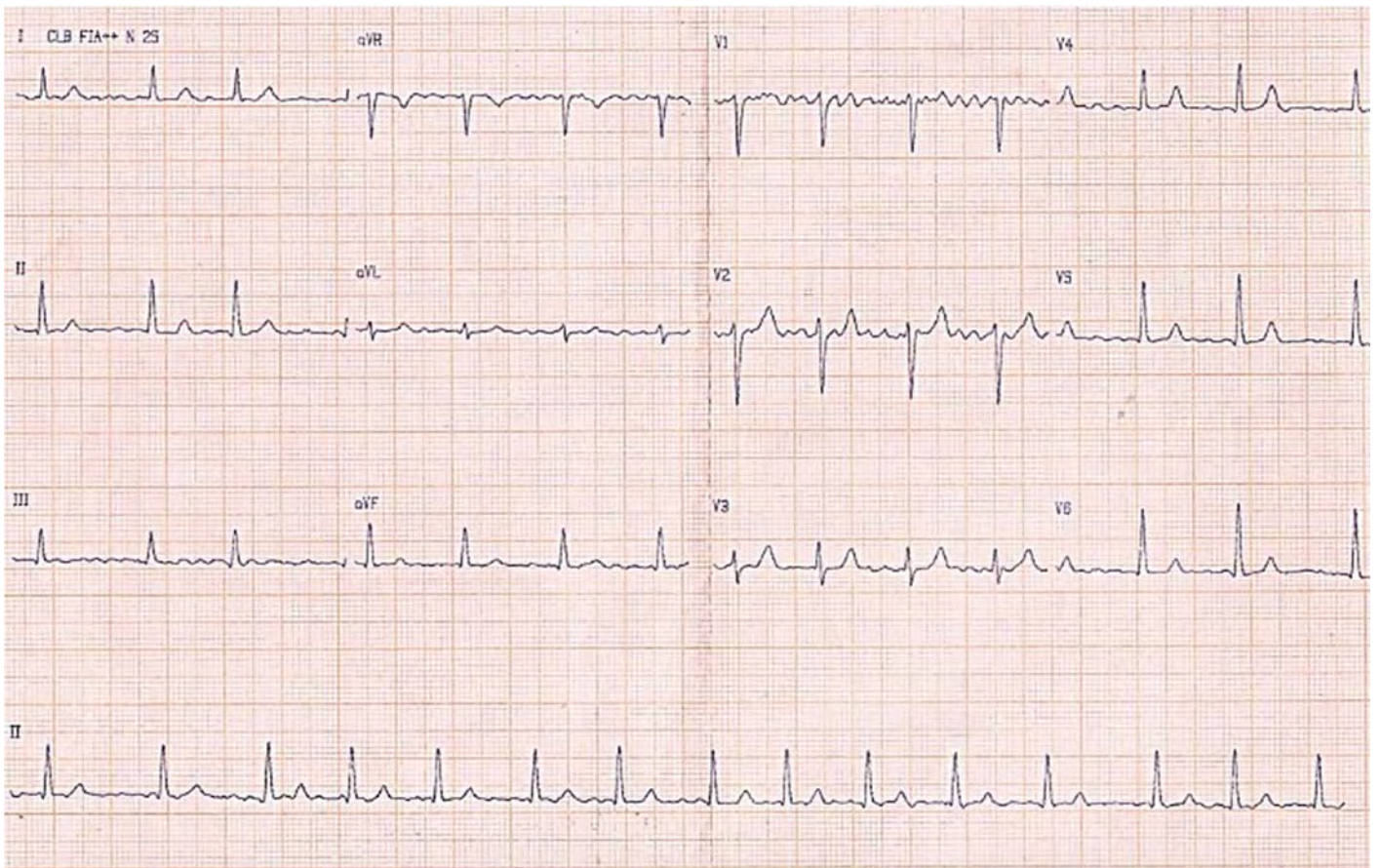
Um bebê de 1 ano de idade foi levado pela mãe à unidade básica de saúde, com queixa de prurido e lesões papulares em região de dobras e entre os dedos há três dias. Não há outras queixas, e a mãe relata que a criança está caminhando com apoio. Alega que o prurido é mais intenso à noite e que todos os moradores da residência estão com sintomas semelhantes.

Considerando esse caso clínico e os conhecimentos médicos correlatos, julgue os itens a seguir.

- 118.** A principal hipótese diagnóstica é escabiose.
- 119.** Deve-se realizar tratamento de todos os membros da família para controle da doença.
- 120.** Nessa idade, a orientação quanto à prevenção de acidentes não é importante.

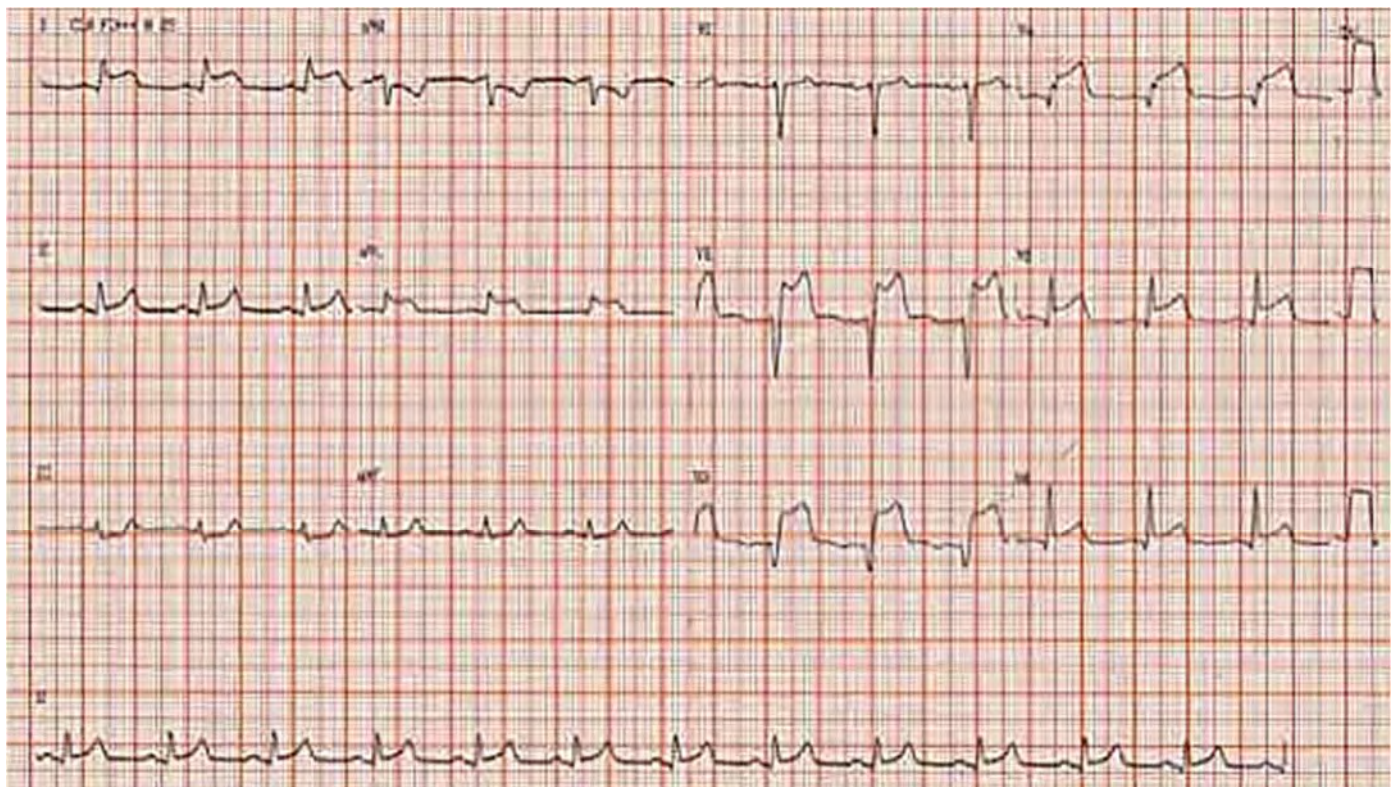
Área livre

Área livre



HAMPTON, J.; HAMPTON, J. The ECG Made Easy.
9ª ed. Elsevier: New York, 2019.

Figura ampliada para responder aos itens de 1 a 4.



HAMPTON, J.; HAMPTON, J. The ECG Made Easy.
9ª ed. Elsevier: New York, 2019.

Figura ampliada para responder aos itens de 25 a 30.