



PREFEITURA MUNICIPAL DE CANDEIAS - BA
HOSPITAL MUNICIPAL JOSÉ MÁRIO DOS SANTOS
PROCESSO SELETIVO SIMPLIFICADO - EDITAL Nº 01/2019
MÉDICO RADIOLOGISTA

NOME DO CANDIDATO	ASSINATURA DO CANDIDATO	RG DO CANDIDATO
-------------------	-------------------------	-----------------

LEIA COM ATENÇÃO AS INSTRUÇÕES ABAIXO

INSTRUÇÕES GERAIS

- I. Nesta prova, você encontrará 09 (nove) páginas numeradas sequencialmente, contendo 40 (quarenta) questões objetivas correspondentes às seguintes disciplinas: Língua Portuguesa (10 questões), Noções de Informática (10 questões) e Conhecimentos Específicos (20 questões).
- II. Verifique se seu nome e número de inscrição estão corretos no cartão de respostas. Se houver erro, notifique o fiscal.
- III. Verifique se o caderno de provas se refere ao cargo para o qual você se inscreveu. Caso o cargo esteja divergente, solicite ao fiscal de sala para que tome as providências cabíveis, pois não serão aceitas reclamações posteriores nesse sentido.
- IV. Assine e preencha o cartão de respostas nos locais indicados, com caneta azul ou preta.
- V. Verifique se a impressão, a paginação e a numeração das questões estão corretas. Caso observe qualquer erro, notifique o fiscal.
- VI. Marque o cartão de respostas cobrindo fortemente o espaço correspondente à letra a ser assinalada, conforme o exemplo no próprio cartão de respostas.
- VII. O sistema de leitura e processamento das folhas de resposta não registrará a resposta em que houver falta de nitidez na marcação e/ou marcação de mais de uma alternativa.
- VIII. O cartão de respostas não pode ser dobrado, amassado, rasurado ou manchado. Exceto sua assinatura, nada deve ser escrito ou registrado fora dos locais destinados às respostas.
- IX. Ao terminar a prova, entregue ao fiscal o cartão de respostas e este caderno. As observações ou marcações registradas no caderno não serão levadas em consideração.
- X. Você dispõe de 03 (três) horas para fazer esta prova. Reserve os 20 (vinte) minutos finais para marcar o cartão de respostas.
- XI. O candidato só poderá retirar-se do setor de prova 01 (uma) hora após seu início.
- XII. É terminantemente proibido o uso de telefone celular, e demais aparelhos eletrônicos.

Boa Prova!



DESTAQUE AQUI



GABARITO DO CANDIDATO - RASCUNHO



Nome:	Assinatura do Candidato:	Inscrição:
-------	--------------------------	------------

1	2	3	4	5	6	7	8	9	10	11	12	13	14	15	16	17	18	19	20	21	22	23	24	25
<input type="checkbox"/>	<input type="checkbox"/>	<input type="checkbox"/>	<input type="checkbox"/>	<input type="checkbox"/>	<input type="checkbox"/>	<input type="checkbox"/>	<input type="checkbox"/>	<input type="checkbox"/>	<input type="checkbox"/>	<input type="checkbox"/>	<input type="checkbox"/>	<input type="checkbox"/>	<input type="checkbox"/>	<input type="checkbox"/>	<input type="checkbox"/>	<input type="checkbox"/>	<input type="checkbox"/>	<input type="checkbox"/>	<input type="checkbox"/>	<input type="checkbox"/>	<input type="checkbox"/>	<input type="checkbox"/>	<input type="checkbox"/>	<input type="checkbox"/>
26	27	28	29	30	31	32	33	34	35	36	37	38	39	40										
<input type="checkbox"/>	<input type="checkbox"/>	<input type="checkbox"/>	<input type="checkbox"/>	<input type="checkbox"/>	<input type="checkbox"/>	<input type="checkbox"/>	<input type="checkbox"/>	<input type="checkbox"/>	<input type="checkbox"/>	<input type="checkbox"/>	<input type="checkbox"/>	<input type="checkbox"/>	<input type="checkbox"/>	<input type="checkbox"/>										

RASCUNHO

Leia com atenção a tira de “Garfield”, criada pelo cartunista Jim Davis, para responder às questões 1 e 2 a seguir.



1) Considere o sentido da tira acima e a Gramática Normativa da Língua Portuguesa, para assinalar a alternativa incorreta.

- A Prosopopeia, presente na tira, é um recurso que torna verossímil a linguagem verbal utilizada por Garfield nos dois últimos quadrinhos.
- Embora não utilize nenhuma conjunção explicativa, a fala de Garfield no segundo quadrinho é uma explicação, pois responde à pergunta feita anteriormente.
- A utilização do acento grave, no primeiro quadrinho, é de uso facultativo, já que o substantivo “noite” pode, ou não, ser precedido do artigo definido “a”.
- O humor da tira é construído pela forma indireta como, no último quadrinho, a personagem indica que a cantoria dos gatos não é apreciada pelos humanos.

2) De acordo com a leitura atenta da tira e com a Gramática Normativa da Língua Portuguesa, analise as afirmativas abaixo e assinale a alternativa correta.

- No primeiro quadrinho, a palavra “Garfield” é classificada sintaticamente como um Vocativo, pois refere-se diretamente ao interlocutor, chamando-o para o diálogo.
- No primeiro quadrinho, a grafia da palavra “porque” está em desacordo com a Gramática Normativa da Língua Portuguesa, já que no contexto em que está inserida ela tem o mesmo valor semântico da expressão “por qual razão”.
- O verbo “seríamos”, no último quadrinho, indica uma possibilidade, uma incerteza, o que explica sua conjugação no Modo Subjuntivo.
- A expressão “alvos fáceis” é um Objeto Direto, já que complementa o sentido do verbo “ser” sem o auxílio de nenhuma preposição.

- Apenas as afirmativas I e II estão corretas.
- Apenas as afirmativas I e IV estão corretas.
- Apenas as afirmativas II e III estão corretas.
- Apenas as afirmativas III e IV estão corretas.

Leia atentamente a notícia a seguir para responder às questões 3, 4, 5 e 6.

Depressão deve ser prevenida a partir da infância, dizem especialistas (ALISSON, Elton - Revista Exame).

(texto adaptado)

Considerada o mal do século pela Organização Mundial de Saúde (OMS), a depressão já desponta como a terceira maior doença entre adolescentes e é a segunda principal causa de morte de jovens entre 15 e 25 anos no mundo.

A fim de prevenir o desenvolvimento desse transtorno mental nessa fase da vida é preciso dotar as crianças de habilidades socioemocionais para que sejam capazes, desde cedo, de lidar melhor com emoções e situações de estresse que possam desencadear a doença no futuro. (...)

“Se desde crianças as pessoas forem capazes de processar, entender e compreender melhor emoções, como tristeza, raiva e medo, elas terão muito mais clareza e condições para lidar com elas e, provavelmente, serão menos afetadas pelo estresse e outros sentimentos”, disse Adriana Fóz, pesquisadora da Universidade Federal de São Paulo. (...)

Em adolescentes, os sintomas de depressão mais comuns são alteração de humor, caracterizada por predomínio de tristeza, melancolia e irritabilidade, juntamente com a perda de entusiasmo por atividades que despertavam interesse e prazer, além de mudanças nos padrões de sono e de apetite, maior sensação de cansaço e a persistência de pensamentos negativos sobre si e em relação ao futuro. (...)

O desconhecimento sobre saúde mental, a fantasia de que adolescência e juventude são períodos excelentes da vida e, portanto, não é possível estar deprimido nelas, além da opinião deturpada de que a depressão é sinônimo de fraqueza, dificultam o diagnóstico e, conseqüentemente, o tratamento da doença, apontaram os participantes. (...)

Alguns fatores de risco para o desenvolvimento de depressão e outros transtornos mentais em adolescentes são a exposição ao bullying – atos reiterados de intimidação e violência física ou psicológica –, a exposição a maus-tratos e situações de violência na comunidade, além do uso de drogas.

Um dos fatores mais importantes, contudo, é a sensação de rejeição ou exclusão social, ressaltaram os pesquisadores. (...)

3) **Preserve o sentido original do trecho extraído, respeite a Gramática Normativa da Língua Portuguesa e assinale a alternativa que preencha corretamente as lacunas.**

“Alguns fatores _____ outros transtornos mentais em adolescentes são a exposição _____, a exposição _____ na comunidade, além do uso de drogas”.

- que podem servir como gatilho para a depressão/ a violência conhecida como bullying/ a situações violentas e maus-tratos.
- que devem ser observados para evitar o desenvolvimento da depressão e de/ às práticas recorrentes de intimidação e de violências físicas e psicológicas/ às situações violentas e aos maus-tratos.
- a que podem servir como gatilhos para a depressão e/ a uns atos violentos, nomeados como bullying/ aos maus-tratos e experiências violentas.
- à que devem ser observados para evitar a depressão e/ a intimidação e agressividade física e psicológica/ contra os maus-tratos.

4) A partir da leitura atenta da notícia, assinale a alternativa correta.

- a) No trecho “Considerada o mal do século”, a expressão destacada é um advérbio de modo, cujo antônimo é a palavra “bem”.
- b) No trecho “A fim de prevenir o desenvolvimento (...) é preciso dotar as crianças de habilidades socioemocionais para que sejam capazes”, as duas expressões destacadas possuem a mesma classificação morfológica.
- c) No trecho “bullying – atos reiterados de intimidação e violência física ou psicológica –”, a utilização dos colchetes deve-se ao fato de que a palavra “bullying” é um estrangeirismo.
- d) No trecho “é a sensação de rejeição ou exclusão social”, a expressão destacada é um objeto indireto.

5) De acordo com a leitura do texto, assinale a alternativa incorreta.

- a) Ao afirmar que a depressão é erroneamente associada à fraqueza, o autor mostra a desinformação da população sobre a doença.
- b) A depressão é uma doença que atinge prioritariamente a faixa etária compreendida como adolescência e é, segundo a OMS, a segunda maior causa de morte de jovens entre 15 e 25 anos.
- c) O texto aponta como a depressão pode ser prevenida desde a infância, ensinando desde cedo as crianças a lidarem com suas emoções, tais como: medo, raiva e tristeza.
- d) Podemos depreender que alterações de humor e perda de interesse em atividades cotidianas são sintomas a serem observados em adolescentes para diagnosticar um possível quadro de depressão.

6) Considere a leitura da notícia e assinale a alternativa correta.

- a) O primeiro parágrafo da notícia é predominantemente expositivo, já que tem como objetivo informar o leitor sobre o assunto principal tratado no texto.
- b) O trecho “A fim de prevenir o desenvolvimento desse transtorno mental nessa fase da vida é preciso dotar as crianças de habilidades socioemocionais para que sejam capazes, desde cedo, de lidar melhor com emoções e situações de estresse que possam desencadear a doença no futuro” pode ser caracterizado como narrativo pela existência de uma progressão temporal.
- c) A notícia pode ser compreendida como um texto argumentativo visto que defende um ponto de vista, descrevendo e narrando dados para sustentar suas ideias sobre a depressão.
- d) O texto apresenta uma unidade de sentido, pois apresenta progressão temporal, encadeamento lógico e centralidade temática, podendo, assim, ser caracterizado como narrativo.

Leia com atenção o fragmento adaptado do livro “O homem e seus símbolos” de Carl Gustav Jung para responder às questões 7, 8, 9 e 10 a seguir.

O homem utiliza a palavra escrita ou falada para expressar o que deseja transmitir. Sua linguagem é cheia de símbolos, mas ele também, muitas vezes, faz uso de sinais ou imagens não estritamente descritivos. Alguns são simples abreviações ou uma série de iniciais como ONU, UNICEF ou UNESCO; outros são marcas comerciais conhecidas, nomes de remédios patenteados, divisas e insígnias. Apesar de não terem nenhum sentido intrínseco, alcançaram, pelo seu uso generalizado ou por intenção deliberada, significação reconhecida. Não são símbolos: são sinais e servem, apenas, para indicar os objetos a que estão ligados.

O que chamamos símbolo é um termo, um nome ou mesmo uma imagem que nos pode ser familiar na vida diária, embora possua conotações especiais além do seu significado evidente e convencional. Implica alguma coisa vaga, desconhecida ou oculta para nós. (...) Existem (...) objetos tais como a roda e a cruz, conhecidos no mundo inteiro, mas que possuem, sob certas condições, um significado simbólico.

O que simbolizam exatamente ainda é motivo de controversas suposições.

Assim, uma palavra ou uma imagem é simbólica quando implica alguma coisa além do seu significado manifesto e imediato. Esta palavra ou esta imagem têm um aspecto “inconsciente” mais amplo, que nunca é precisamente definido ou de todo explicado. E nem podemos ter esperanças de defini-la ou explicá-la. Quando a mente explora um símbolo, é conduzida a ideias que estão fora do alcance da nossa razão. A imagem de uma roda pode levar nossos pensamentos ao conceito de um sol “divino” mas, neste ponto, nossa razão vai confessar a sua incompetência: o homem é incapaz de descrever um ser “divino”. Quando, com toda a nossa limitação intelectual, chamamos alguma coisa de “divina”, estamos dando-lhe apenas um nome, que poderá estar baseado em uma crença, mas nunca em uma evidência concreta.

Por existirem inúmeras coisas fora do alcance da compreensão humana é que frequentemente utilizamos termos simbólicos como representação de conceitos que não podemos definir ou compreender integralmente. Esta é uma das razões por que todas as religiões empregam uma linguagem simbólica e se exprimem através de imagens. Mas este uso consciente que fazemos de símbolos é apenas um aspecto de um fato psicológico de grande importância: o homem também produz símbolos, inconsciente e espontaneamente, na forma de sonhos.

7) A partir da leitura do texto, assinale a alternativa correta.

- a) Embora não sejam consideradas símbolos, as siglas e marcas comerciais são sinais reconhecidos pelas pessoas, o que se dá pelo significado, próprio e imanente, construído de maneira não intencional.
- b) Por permear a vida cotidiana das pessoas e possuir, ao mesmo tempo, um sentido não familiar e desconhecido, o símbolo se diferencia do signo, que se caracteriza apenas por possuir este último sentido, oculto e vago para os homens.
- c) A utilização da linguagem simbólica feita pelas religiões permite que elas alcancem o sentido pleno proposto pelo símbolo, o que lhes dá o poder de explicar os fenômenos ocultos e vagos do inconsciente, identificados com o poder divino.
- d) Os sonhos, produtos simbólicos do inconsciente humano, são formas de expressão do que escapa ao alcance do entendimento da compreensão completa e racional do ser humano.

8) De acordo com a leitura do texto e com a Gramática Normativa da Língua Portuguesa, assinale a alternativa **incorreta**.

- No trecho “Esta palavra ou esta imagem **têm** um aspecto”, o verbo grifado recebe acentuação para concordar corretamente com o Sujeito Composto que o antecede.
- No trecho “pensamentos ao conceito de um sol **‘divino’**”, a palavra grifada aparece entre aspas para destacar que ela representa um conceito.
- No trecho “estamos dando-**lhe** apenas um nome”, o termo grifado é, de acordo com a sintaxe, um Adjunto Adnominal.
- No trecho “**que** poderá estar baseado em uma crença”, o termo grifado é, morfológicamente, um Pronome Relativo.

9) Leia o trecho abaixo extraído do texto lido e assinale a alternativa que preenche respectivamente as lacunas, preservando o seu sentido original e respeitando a Gramática Normativa da Língua Portuguesa.

“_____ a mente explora um símbolo, é conduzida _____ estão fora do alcance da nossa razão. A imagem de uma roda pode levar nossos pensamentos _____ um sol ‘divino’ mas, neste ponto, nossa razão vai a sua incompetência: o homem é incapaz de descrever um ser “divino”.

- No momento que/ às ideias que/ à ideia de.
- No momento a que/ as ideias que/ a idealização de.
- No momento em que/ à ideias que/ à uma ideia de.
- O momento em que/ a ideias de que/ às idealizações.

10) De acordo com a leitura atenta do texto acima e com a Gramática Normativa da Língua Portuguesa, analise as afirmativas abaixo e assinale a alternativa correta.

- O trecho a seguir “mas ele também (...) faz uso de sinais ou imagens” é classificado como Oração Coordenada Sindética Adversativa.
- O trecho a seguir “Apesar de não terem nenhum sentido intrínseco” é classificado como Oração Subordinada Adverbial Concessiva.
- O trecho a seguir “Por existirem inúmeras coisas fora do alcance da compreensão humana” é classificado como Oração Subordinada Adverbial Consecutiva.
- No trecho “como representação de conceitos **que não podemos definir**”, a expressão destacada é uma Oração Subordinada Adjetiva Explicativa.

- Apenas as alternativas I e II estão corretas.
- Apenas as alternativas I e IV estão corretas.
- Apenas as alternativas II e III estão corretas.
- Apenas as alternativas III e IV estão corretas.

11) Analise os diversos aplicativos mencionados abaixo.

- Outlook
- Impress
- Excel
- Firefox

Assinale a alternativa que os apresenta respectivamente.

- editor de apresentação / navegador web / correio eletrônico / editor de planilha
- correio eletrônico / editor de apresentação / editor de planilha / navegador web
- navegador web / editor de planilha / editor de apresentação / correio eletrônico
- correio eletrônico / navegador web / editor de planilha / editor de apresentação

12) Assinale a única alternativa que apresenta de forma **incorreta**, um exemplo de hardware.

- no-break
- impressora
- spyware
- placa-mãe

13) A ferramenta de busca, ou motor de pesquisa, da Microsoft e, concorrente direto do Google é denominado, com o nome em inglês, de:

- Bing
- Lotto
- Keno
- Beano

14) Assinale a alternativa que corresponda a um Sistema Operacional que é considerado um software livre e de código aberto.

- Java
- Windows
- MySQL
- Linux

15) Relacione as extensões tradicionais de arquivos da coluna da esquerda com os seus respectivos aplicativos, ou tipos de arquivos, da coluna da direita.

- | | |
|-----------|-----------------------|
| (1) .TXT | (A) Bloco de Notas |
| (2) .PNG | (B) Arquivo de vídeo |
| (3) .XLSX | (C) MS-Excel |
| (4) .AVI | (D) Arquivo de imagem |

Assinale a alternativa que apresenta a relação correta.

- 1A - 2C - 3D - 4B
- 1B - 2D - 3C - 4A
- 1D - 2A - 3B - 4C
- 1A - 2D - 3C - 4B

16) Existem vários tipos de redes de computadores. Nas redes de computadores com a topologia de barramento (BUS) utiliza-se tipicamente cabos que são denominados:

- paralelos
- coaxiais
- de fibra ótica
- par trançado

17) Quanto ao editor de texto do Pacote Microsoft Office denominado Word, analise as afirmativas abaixo e dê valores Verdadeiro (V) ou Falso (F).

- () no aplicativo Word o recurso de Mala Direta não está disponível.
- () pode-se inserir links para a internet em um documento do Word.
- () pelo próprio aplicativo Word é possível saber a quantidade de palavras em um texto.

Assinale a alternativa que apresenta a sequência correta de cima para baixo.

- a) V, F, F
- b) V, V, F
- c) F, V, V
- d) F, F, V

18) Com base na planilha do Excel abaixo, do Pacote Microsoft Office, assinale a alternativa que apresenta a fórmula correta que está embutida na célula C2.

	A	B	C
1	12	20	2
2	10	6	144

- a) =MÉDIA(A1:C1)/SOMA(A2:B2)
- b) =MÉDIA(B1:C2)^A2
- c) =SOMA(A2:B2)/MÉDIA(A1:C1)
- d) =MÉDIA(A1:B2)^C1

19) Leia a frase abaixo referente a Criptografia:

“A chave assimétrica, também conhecida como “chave _____”, trabalha com duas chaves: uma denominada _____ e outra denominada _____”

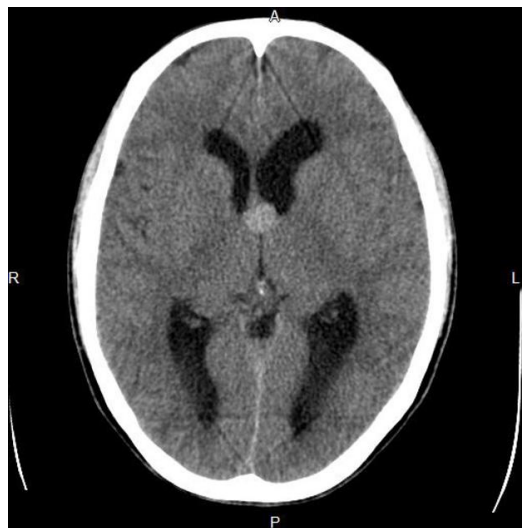Assinale a alternativa que completa correta e respectivamente as lacunas.

- a) pública / privada / pública
- b) internacional / nacional / internacional
- c) privada / alpha / beta
- d) pública / nacional / internacional

20) Analise as afirmativas referente ao firewall (parede de fogo) e selecione a única alternativa que esteja tecnicamente correta.

- a) Um firewall somente pode ser concebível tecnicamente ser for puro hardware
- b) Um firewall somente pode ser concebível tecnicamente ser for puro software
- c) Um firewall é somente um conceito virtual, portanto não é nem hardware e nem software
- d) Um firewall pode ser tanto hardware, software ou ambos

21) São lesões benignas que correspondem a 0,5% - 1% dos tumores cerebrais primários e a 15% - 20% das massas intraventriculares. Mais de 99% dessas lesões são encontradas no forame de Monro, tipicamente centradas no teto do terceiro ventrículo. A tomografia computadorizada (sem contraste venoso) abaixo é de um homem de 32 anos, previamente assintomático, com queixa atual de forte cefaleia há dois dias, e representa um caso típico destas lesões. Assinale a alternativa correta que contém o diagnóstico provável e complicações que podem ocorrer, até mesmo quando, a lesão tem pequenas dimensões.



- a) Cisto do plexo coroide. Hemorragia cerebral; herniação cerebral; morte
- b) Cisto aracnoide. Hemorragia subaracnoide; hidrocefalia aguda súbita; morte
- c) Cisto colóide. Hidrocefalia aguda súbita; herniação cerebral; morte
- d) Cisto endimário. Hemorragia periventricular; hidrocefalia aguda súbita; morte

22) Extravasamento de meio de contraste iodado pode ocorrer durante injeção venosa manual ou com bomba injetora, sob baixo ou alto fluxo, e ocorre mais comumente em acessos venosos mais periféricos. Sinais e sintomas iniciais incluem inchaço, sensação de aperto, vermelhidão, dor e/ou ardência locais. Assinale a alternativa correta quanto à conduta terapêutica inicial a ser tomada pelo médico Radiologista, segundo o American College of Radiology (ACR).

- a) Abaixar o membro; compressa fria local; remover anéis; observação. Considerar avaliação de um cirurgião, caso o membro não desinche totalmente na primeira hora
- b) Elevar o membro; compressa fria local; remover anéis; observação. Considerar avaliação de um cirurgião em casos de diminuição da perfusão tecidual do membro, perda de sensibilidade, perda de força, redução da amplitude de movimento ativo e/ou aumento da dor
- c) Alta médica com orientações quanto aos cuidados locais. Caso não ocorra melhora nas primeiras quatro horas, retornar ao serviço médico para avaliação
- d) Manter o membro na altura do coração; compressa morna local; remover anéis; observação. Considerar avaliação imediata de um cirurgião

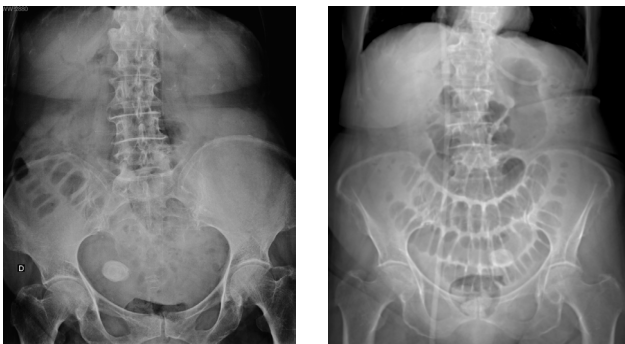
23) O efeito adverso mais significativo da terapia com metformina é o risco potencial de desenvolvimento de acidose láctica em pacientes com maior susceptibilidade. Apesar de se tratar de um evento raro, a taxa de mortalidade é em torno de 50% nos casos relatados. No entanto, em quase todos estes casos a acidose láctica ocorreu porque uma ou mais contra-indicações ao uso de metformina foram negligenciadas. Quaisquer fatores que provoquem redução da excreção de metformina ou aumento dos níveis séricos de lactato são importantes fatores de risco para o desenvolvimento de acidose láctica. Considere os cuidados que devem ser tomados pelo médico Radiologista em relação aos pacientes em uso de metformina, analise as afirmativas abaixo e dê os valores Verdadeiro (V) ou Falso (F).

- () Recomenda-se interromper o uso de metformina 24 horas antes e 48 horas após a administração de meio de contraste venoso paramagnético (gadólíneo).
- () O meio de contraste venoso iodado pode causar lesão renal em pacientes com insuficiência renal aguda e em pacientes com doença renal crônica avançada (estágios IV ou V).
- () Em pacientes sem evidências de insuficiência renal aguda e com taxa de filtração glomerular ≥ 30 mL/min/1,73m², não há necessidade de suspender o uso de metformina antes ou após a administração de meio de contraste venoso iodado.

Assinale a alternativa que apresenta a sequência correta de cima para baixo.

- a) V, V, F
- b) F, F, V
- c) V, F, F
- d) F, V, V

24) Mulher de 70 anos foi admitida no Pronto Socorro com queixa de náuseas, distensão e dores abdominais há 4 dias, com parada da eliminação de flatos e fezes há 1 dia. Patologias relatadas pela filha: obesidade, hipertensão arterial sistêmica e miomatose uterina. As imagens abaixo representam a radiografia simples da admissão (decúbito dorsal) e o topograma da tomografia computadorizada realizada 1 dia após.



Diante do quadro clínico e das imagens acima, assinale a alternativa que contém o diagnóstico correto.

- a) Síndrome de Mirizzi
- b) Abdome agudo obstrutivo por compressão extrínseca de mioma calcificado subseroso pediculado
- c) Abdome agudo obstrutivo por íleo biliar
- d) Síndrome de Bouveret

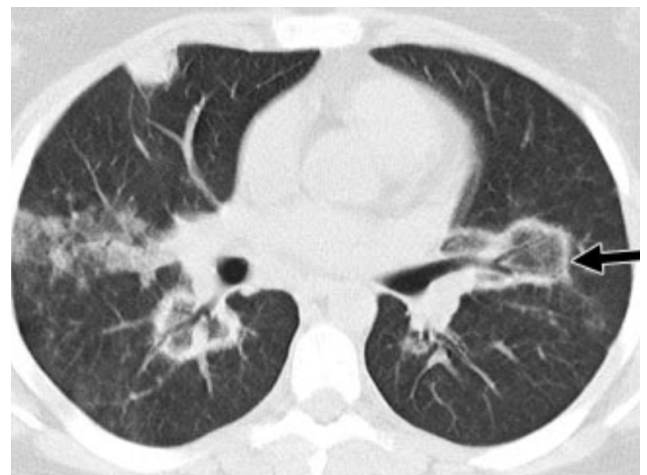
25) A classificação histológica dos Carcinomas de Células Renais (CCR) é de extrema importância, uma vez que a determinação dos subtipos histológicos tem significativas implicações prognósticas e terapêuticas. Os métodos de imagem têm destacada importância no diagnóstico, estadiamento e seguimento dos pacientes com CCR. As variantes histológicas mais comuns são papilífero, células claras e cromóforo. Sobre os CCR, analise as afirmativas abaixo e dê os valores Verdadeiro (V) ou Falso (F).

- () Extensão para a gordura perirrenal, para a gordura do seio renal e para o interior das veias renal e cava inferior são achados muito pouco encontrados nos casos de CCR células claras.
- () A caracterização radiológica dos subtipos de CCRs, seguida ou não de biópsia percutânea confirmatória, é particularmente útil em pacientes sem adequadas condições cirúrgicas, pacientes com doença metastática, pacientes com rim único e lesão central, e em pacientes candidatos a terapia de alvo molecular.
- () O CCR células claras é o subtipo mais comum, tipicamente apresenta hipersinal em T2 e comportamento hemodinâmico hipervasculares, podendo em até cerca de 60% dos casos haver queda da intensidade de sinal na ponderação T1 fora de fase devido à presença de lipídio intracelular.
- () O CCR papilífero é o segundo subtipo mais comum, tipicamente apresenta baixo sinal em T2 e comportamento hemodinâmico hipervasculares.

Assinale a alternativa que apresenta a sequência correta de cima para baixo.

- a) F, V, V, V
- b) F, F, V, V
- c) V, V, F, F
- d) V, F, F, F

26) Na imagem de tomografia computadorizada (sem contraste venoso) abaixo, a seta preta aponta para uma área arredondada de opacidade em vidro fosco central circundada por um anel de consolidação do parênquima pulmonar.



Nas alternativas abaixo estão o nome do sinal (seta preta) segundo a "Fleischner Society" e alguns dos principais diagnósticos diferenciais. Assinale a alternativa correta.

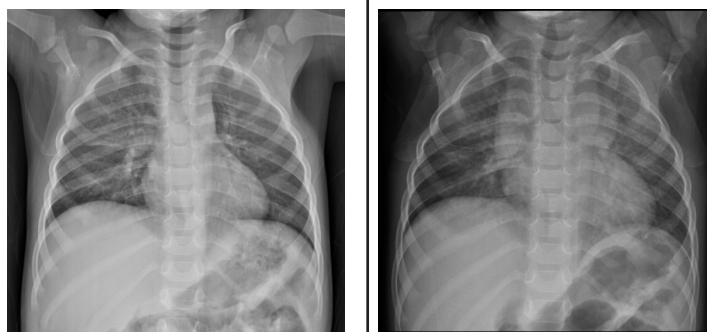- a) Sinal do halo. Foco de aspergilose invasiva com hemorragia ao redor; tuberculose; neoplasia
- b) Sinal da silhueta. Pneumonia bacteriana; histoplasmose; êmbolo séptico
- c) Sinal do anel de sinete. Broncopatia; pneumonia viral; asbestose
- d) Sinal do halo invertido. Infarto pulmonar, pneumonia em organização, paracoccidiodomicose

27) A exposição à radiação ionizante, externa ou interna, sempre causa dano às células. Não existe um valor de dose de radiação que seja considerado seguro. Alguns dos danos somáticos causados por exposição podem ser reversíveis, porém os danos genéticos são cumulativos e irreversíveis. Por essa razão, deve-se procurar reduzir ao máximo a exposição do indivíduo e da população. Nesse sentido, analise as afirmativas abaixo e assinale a alternativa correta.

- I. Princípio da justificação: qualquer atividade envolvendo radiação ou exposição deve ser justificada em relação a outras alternativas disponíveis, e ainda produzir um benefício significativo para a sociedade.
- II. Para se proteger contra as radiações ionizantes é necessário que se considere distância, blindagem e tempo.
- III. A exposição é diretamente proporcional ao quadrado da distância, ou seja, dobrando-se a distância, diminui-se a exposição para a quarta parte.

- a) I, II e III estão corretas
- b) Apenas as afirmativas I e II estão corretas
- c) Apenas as afirmativas II e III estão corretas
- d) Apenas as afirmativas I e III estão corretas

28) Menino de 2 anos e 6 meses, com história de tosse, dispneia, choro, inapetência e febre há 4 dias, realizou radiografia de tórax (primeira imagem). Após o exame, a mãe recebeu receita médica com medicações para a criança tomar durante 2 semanas, com orientação de repetir a radiografia (segunda imagem) 1 semana após o término do tratamento.



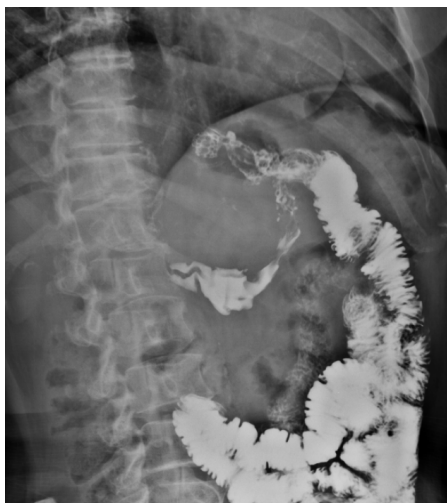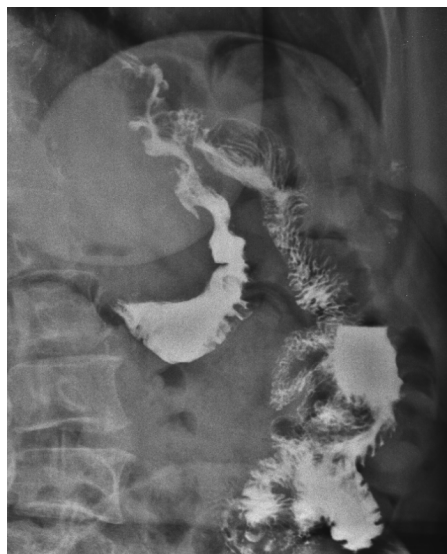Considerando os dados clínicos e as radiografias acima, analise as afirmativas abaixo e dê os valores Verdadeiro (V) ou Falso (F).

- () O diagnóstico inicial mais provável é pneumonia, tanto pelos dados clínicos como pela presença de opacidades pulmonares no terço médio à direita na primeira imagem, porém o achado de massa mediastinal na segunda imagem torna a hipótese de pneumonia menos provável.
- () No exame de controle evolutivo realizado 3 semanas após o primeiro atendimento houve o aparecimento de consolidações pulmonares supra-hilares bilaterais, indicando piora radiológica.
- () Após a análise das duas radiografias, pode-se chegar à conclusão de que trata-se de um quadro de hiperplasia tímica rebote em criança em processo de recuperação de pneumonia.

Assinale a alternativa que apresenta a sequência correta de cima para baixo.

- a) V, F, F
- b) F, V, V
- c) F, F, V
- d) V, V, F

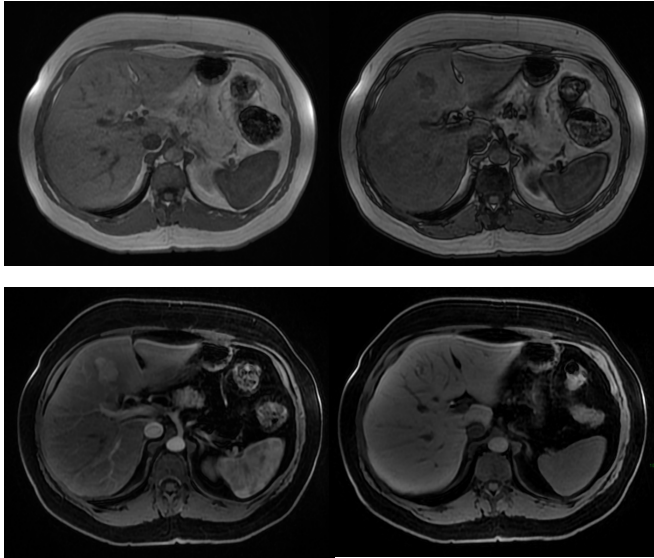
29) Mulher de 55 anos, submetida à cirurgia bariátrica há 6 meses sob técnica de *bypass* gástrico em Y de Roux, queixa-se de desconforto epigástrico e de dores intermitentes no abdome superior há 3 meses, sendo solicitado pelo médico cirurgião exame contrastado do esôfago-estômago-duodeno, representado pelas duas imagens abaixo. Obs.: contraste administrado por via oral.



Diante do exposto acima, analise as afirmativas abaixo e assinale a alternativa correta.

- I. Há refluxo de contraste da via alimentar para a via biliopancreática por incompetência da anastomose terminolateral jejuno-jejunal.
 - II. Os achados evidenciam a presença de fístula entre a anastomose bolsa gástrica-alça jejunal e o estômago excluído.
 - III. Observa-se extravasamento de meio de contraste para a cavidade abdominal, achado suspeito para deiscência da anastomose bolsa gástrica-alça jejunal.
- a) Apenas a afirmativa I está correta
 - b) Apenas a afirmativa II está correta
 - c) Apenas a afirmativa III está correta
 - d) Apenas as afirmativas I e II estão corretas

30) Mulher de 45 anos, sem história pessoal de câncer, foi submetida a exame de ressonância magnética do abdome superior com contraste venoso hepatoespecífico após achado de nódulo hepático incidental em ultrassonografia. Nas sequências pré-contraste, o nódulo apresentava discreto baixo sinal na ponderação T1 e discreto alto sinal na ponderação T2, ambas com supressão de gordura. Abaixo temos imagens nas sequências T1 em fase, T1 fora de fase, T1 pós-contraste (fase arterial) e T1 pós-contraste (fase hepatobiliar). As sequências pós-contraste mostram que o nódulo apresenta intenso realce arterial e hipossinal em relação ao parênquima na fase hepatobiliar.



Diante do exposto acima, analise as afirmativas abaixo e assinale a alternativa correta.

- I. Há queda de sinal na ponderação T1 fora de fase tanto no parênquima hepático como no nódulo do segmento IV hepático em relação à ponderação T1 em fase, sugerindo quantidade significativa de gordura intracelular no parênquima e no nódulo.
 - II. O nódulo do segmento IV hepático tem características compatíveis com hiperplasia nodular focal.
 - III. O nódulo do segmento IV hepático tem características compatíveis com adenoma esteatótico.
 - IV. O meio de contraste hepatoespecífico auxilia no diagnóstico diferencial entre hiperplasia nodular focal e adenoma, uma vez que a hiperplasia nodular focal não capta contraste significativamente ou exibe apenas halo captante na fase hepatobiliar, enquanto o adenoma apresenta realce igual ou maior que o do parênquima hepático na mesma fase.
- a) Apenas as afirmativas I e II estão corretas
 - b) Apenas as afirmativas I e IV estão corretas
 - c) Apenas as afirmativas II e IV estão corretas
 - d) Apenas as afirmativas I e III estão corretas

31) Os exames de imagem são fundamentais na avaliação dos tumores ósseos. A radiografia simples ainda tem papel importante na semiologia, e os exames de tomografia computadorizada e de ressonância magnética apresentam-se como ferramentas essenciais para a avaliação precisa da extensão dessas lesões, com ótima correlação com as peças anatomopatológicas.

Em relação aos tumores ósseos, analise as afirmativas abaixo e dê os valores Verdadeiro (V) ou Falso (F).

- () Dentre as lesões benignas com localização diafisária, deve-se incluir no diagnóstico diferencial encondroma, osteblastoma e displasia fibrosa.
- () O padrão de destruição óssea permeativo sugere agressividade local.
- () O padrão geográfico sugere agressividade em área extensa, em que se observa indefinição das margens entre o tumor e o osso normal.
- () A cortical óssea pode representar uma barreira natural ao crescimento dos tumores. Quando ocorre o rompimento desta barreira, a lesão contida na medula óssea se estende para as partes moles adjacentes, sendo o Sarcoma de Ewing o principal exemplo deste tipo de alteração.

Assinale a alternativa que apresenta a sequência correta de cima para baixo.

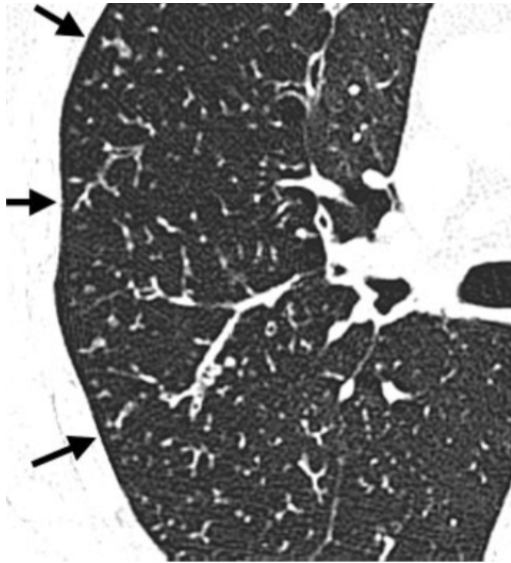
- a) V, V, F, V
- b) V, V, V, F
- c) F, F, V, V
- d) F, F, F, F

32) A Artrite Reumatoide (AR) é uma doença que afeta homens e mulheres de todas as idades, com início mais comumente entre 35 e 50 anos, e apresenta curso clínico caracterizado por acometimento insidioso das articulações sinoviais dos esqueletos apendicular e axial, podendo evoluir para deformidades, marco importante da doença.

Em relação aos exames de imagem na avaliação da AR, analise as afirmativas abaixo e assinale a alternativa correta.

- I. As articulações interfalangeanas distais das mãos são comumente afetadas e os achados de imagem incluem na maioria das vezes sinais de osteoartrite secundária.
 - II. As lesões da AR são tipicamente bilaterais e simétricas nas mãos, em especial nas articulações metacarpofalangeanas e interfalangeanas proximais, podendo ser observadas nas radiografias rarefação óssea, erosões ósseas marginais, deformidades e anquilose.
 - III. No esqueleto axial, pode haver diástase C1-C2 ou ainda subluxação rotatória de C1-C2 secundária à ruptura do ligamento transversal.
 - IV. São achados ultrassonográficos comuns na AR: tenossinovite, nódulos reumatoides e erosões ósseas.
- a) Apenas as afirmativas I, II e III estão corretas
 - b) Apenas as afirmativas II e IV estão corretas
 - c) Apenas as afirmativas II, III e IV estão corretas
 - d) Apenas as afirmativas I e III estão corretas

33) O padrão apontado pelas setas pretas na imagem de tomografia computadorizada (sem contraste venoso) abaixo é comumente observado em bronquiolite inflamatória, inclusive infecciosa, como em casos de disseminação endobrônquica de micobacterioses.



Assinale a alternativa correta, que contém o padrão representado acima.

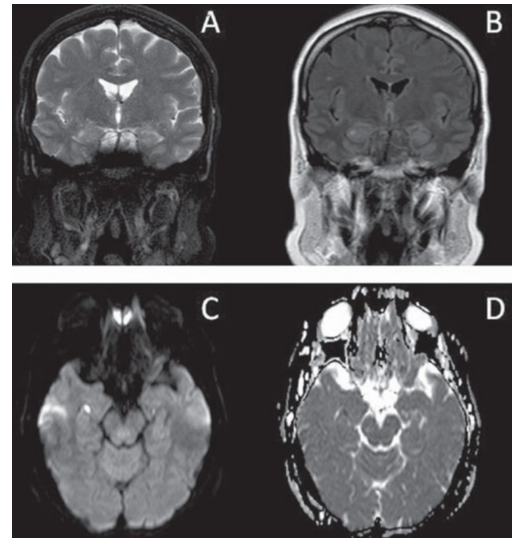
- a) Pavimentação em mosaico
- b) Árvore em brotamento
- c) Atenuação em mosaico
- d) Espessamento septal interlobular

34) Baseando-se nas recomendações da última edição do Atlas BI-RADS do American College of Radiology, analise as afirmativas abaixo e assinale a alternativa correta.

- I. São calcificações com morfologia suspeita para malignidade: amorfas, distróficas, heterogêneas grosseiras e pleomórficas finas.
- II. Assimetria em desenvolvimento é uma assimetria focal nova, maior ou mais evidente do que em um exame anterior.
- III. Três achados específicos são validados como sendo provavelmente benignos em exame mamográfico: nódulo sólido circunscrito não calcificado, assimetria focal e agrupamento isolado de calcificações puntiformes.
- IV. Em exame ultrassonográfico, o achado de múltiplos agrupamentos de microcistos não é suspeito para malignidade, porém recomenda-se controle ecográfico em 6 meses (BI-RADS categoria 3).

- a) Apenas as afirmativas II e III estão corretas
- b) Apenas as afirmativas I e II estão corretas
- c) Apenas as afirmativas II e IV estão corretas
- d) Apenas as afirmativas I e III estão corretas

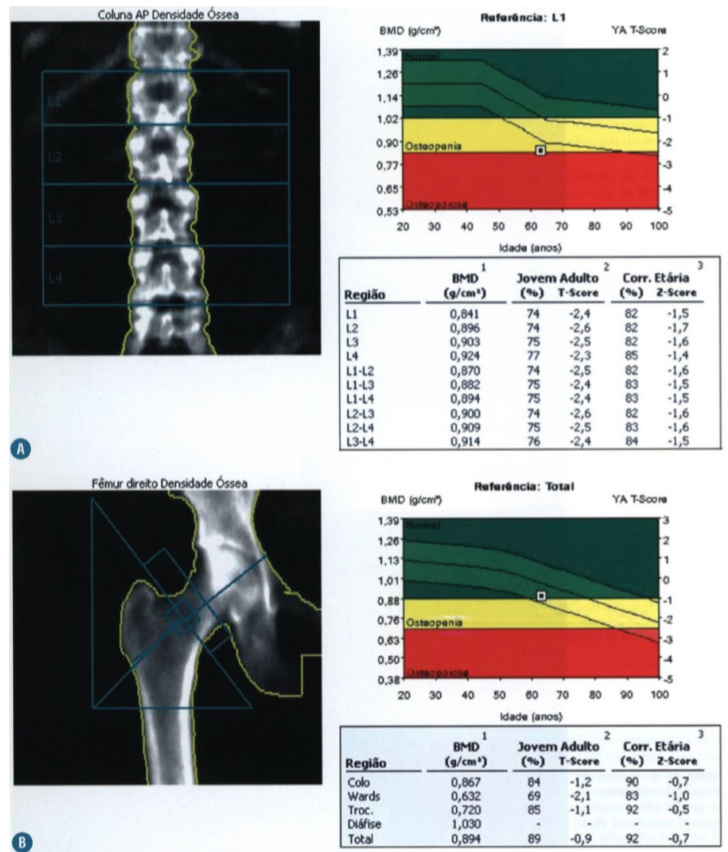
35) Paciente de 60 anos, sexo masculino, hipertenso, apresentou quadro de desorientação temporal e espacial de início súbito, acompanhado de cefaleia leve, sem perda de consciência, com duração de 12 horas. Foi submetido a exame de ressonância magnética do encéfalo dois dias após o início do quadro, estando disponíveis as seguintes imagens: A - T2; B - FLAIR; C - difusão; D - mapa de ADC.



Assinale a alternativa correta, que contém o diagnóstico para o quadro apresentado acima.

- a) Esclerose mesial temporal à direita
- b) Acidente vascular cerebral isquêmico no lobo temporal esquerdo
- c) Demência rapidamente progressiva
- d) Amnésia global transitória

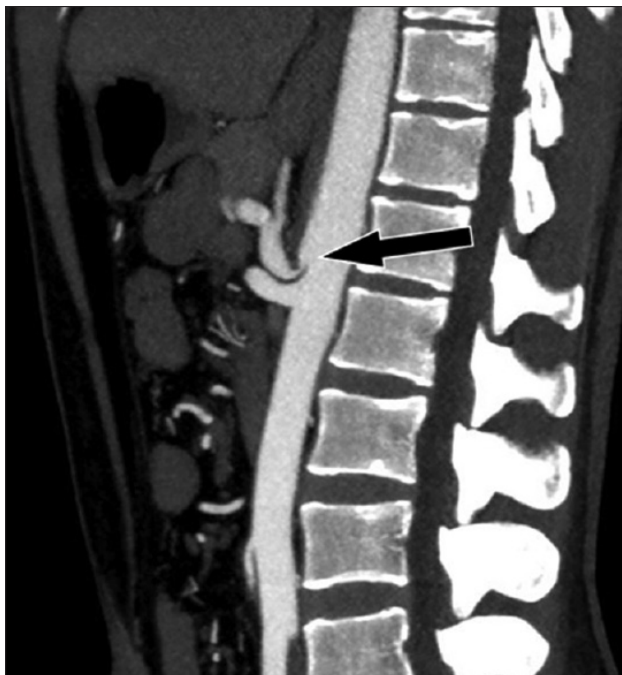
36) Paciente do sexo masculino, 55 anos, em uso crônico de corticoesteróide, foi submetido a exame de densitometria óssea e o resultado está representado abaixo.



Assinale a alternativa que contém o correto diagnóstico deste paciente.

- a) Osteopenia
- b) Osteoporose
- c) Normal
- d) Baixa massa óssea

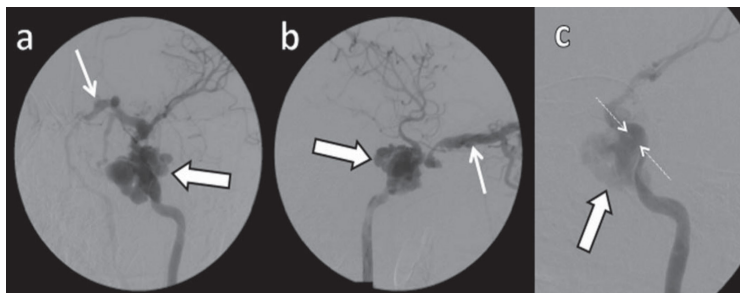
37) Vasos abdominais e pélvicos podem ser comprimidos por estruturas anatômicas que estejam próximas ou podem comprimir vísceras ocas adjacentes, por vezes caracterizando algumas síndromes de compressão vascular. O corte sagital de tomografia computadorizada (com contraste venoso) abaixo é de uma paciente de 25 anos, com queixas de dor epigástrica pós-prandial e perda de 8 kg nos últimos 2 anos.



Assinale a alternativa que contém o correto diagnóstico deste paciente.

- a) Síndrome de Nutcracker
- b) Síndrome do ligamento arqueado mediano
- c) Síndrome da artéria mesentérica superior
- d) Síndrome de May-Thurner

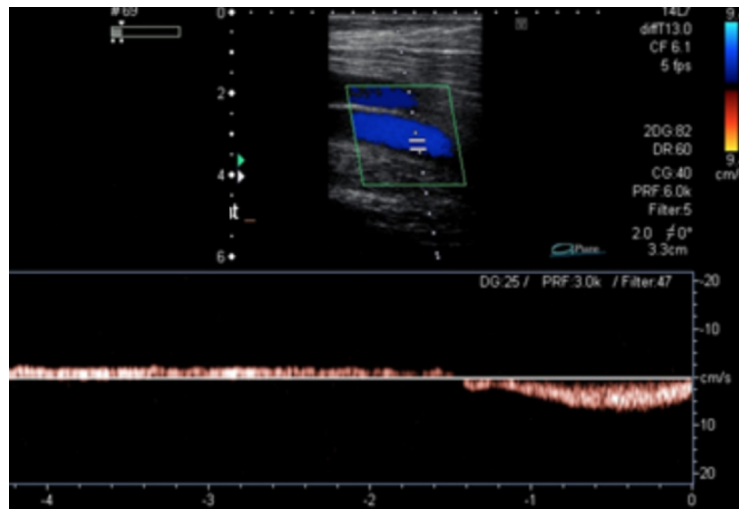
38) Paciente do sexo masculino, 28 anos, com antecedente de traumatismo crânioencefálico há 4 anos, passou a apresentar no último ano proptose, hiperemia conjuntival, ptose palpebral e redução da acuidade visual à esquerda, além de cefaleia. O caso foi discutido em reunião clínica multidisciplinar, na qual a equipe de Radiologia Intervencionista sugeriu a realização de angiografia cerebral. Abaixo temos algumas imagens com subtração digital (fase arterial). a: incidência oblíqua anterior esquerda. b: incidência em perfil. c: incidência de trabalho.



Assinale a alternativa que contém o correto diagnóstico deste paciente.

- a) Fístula carotídeo-cavernosa
- b) Aneurisma da carótida interna
- c) Malformação arteriovenosa cerebral
- d) Fístula jugulo-carotídea

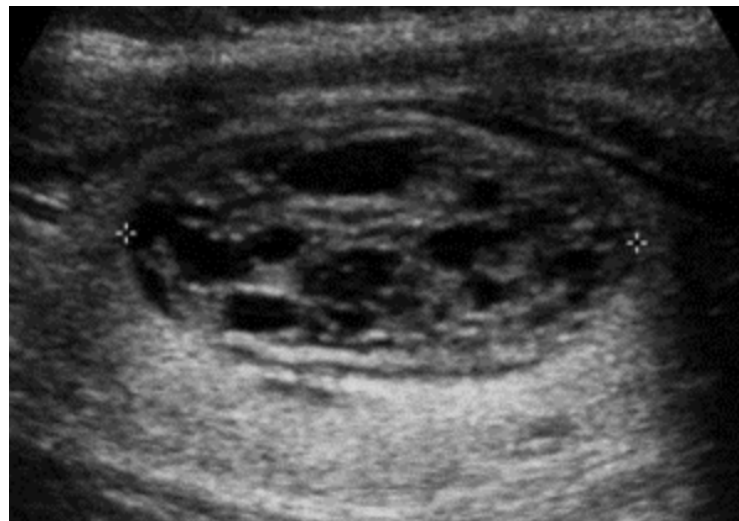39) Paciente do sexo feminino, 65 anos, hipertensa, com queixa de dor e edema nos membros inferiores há cerca de 10 anos. Em consulta com o médico Cirurgião Vascular, foi solicitado exame ultrassonográfico com Doppler para mapeamento venoso dos membros inferiores. A imagem abaixo representa um segmento da veia femoral direita, durante manobra de aumento da pressão intra-abdominal e também em repouso (vide gráfico espectral).



Assinale a alternativa que contém o correto diagnóstico para este segmento venoso.

- a) Segmento de veia femoral competente
- b) Segmento de veia femoral insuficiente
- c) Segmento de veia femoral associado a perfurante incompetente
- d) Segmento de veia femoral com trombose crônica e recanalização parcial

40) Paciente do sexo masculino, 38 anos, notou assimetria de volume na região anterior do pescoço à palpação e procurou seu médico, o qual solicitou ultrassonografia da região cervical. A única alteração encontrada foi o nódulo tireoideano abaixo.



De acordo com o ACR Thyroid Imaging, Reporting and Data System (TI-RADS), assinale a alternativa que contém a recomendação correta para o caso acima.

- a) TI-RADS 1: benigno; não é necessário realizar punção-biópsia
- b) TI-RADS 2: provavelmente benigno; realizar punção-biópsia se aumentar de tamanho em 1 ano
- c) TI-RADS 3: leve suspeição para malignidade; realizar punção-biópsia
- d) TI-RADS 4: moderada suspeição para malignidade; realizar punção-biópsia

