

REDE MUNICIPAL DR. MÁRIO GATTI DE URGÊNCIA, EMERGÊNCIA E HOSPITALAR

PROCESSO SELETIVO PARA RESIDÊNCIA ODONTOLÓGICA 2023

Cirurgia e Traumatologia Bucomaxilofacial

Caderno de questões • Instruções Gerais

- Confira o material recebido (CARTÃO DE RESPOSTAS e CADERNO DE QUESTÕES); se houver falha, solicite a substituição ao fiscal da sala.
- Após conferir seus dados no CARTÃO DE RESPOSTAS, assine no local indicado.
- Este caderno contém **80 questões** com quatro alternativas (A, B, C e D).

DISCIPLINAS	Nº QUESTÕES
Tratamento das fraturas faciais	30
Conhecimentos Específicos	50

- Preencha o CARTÃO DE RESPOSTAS, único documento válido para a correção, com bastante atenção, à caneta esferográfica de tinta azul ou preta, marcando uma única alternativa em cada questão. Verifique, no CARTÃO DE RESPOSTAS, as instruções para preenchimento. Não serão aceitas rasuras, emendas ou marcação em campo inapropriado para as respostas. É vedada a substituição do CARTÃO DE RESPOSTAS decorrente de erro cometido por candidato.
- Durante a realização da prova, estão vedados o empréstimo de materiais, a comunicação entre candidatos ou terceiros, a utilização de quaisquer dispositivos ou aparelhos eletrônicos, como máquina calculadora e/ou similares, livros, anotações, régua de cálculo, impressos ou qualquer outro material de consulta.
- O tempo de duração da prova objetiva será de **até 4 horas**, incluído o tempo para preenchimento do Cartão de Respostas. O candidato somente poderá levar consigo seu caderno de questões **após 1 hora** contada do efetivo início das provas. Ao candidato que sair antes de uma hora contada do efetivo início das provas, será permitido copiar seu cartão de respostas, para conferência com o gabarito oficial.
- Ao final dos trabalhos, **DEVOLVA** ao Fiscal da sala o CARTÃO DE RESPOSTAS devidamente preenchido e assinado.
- Ao final da prova objetiva, os três últimos candidatos de cada sala de prova deverão permanecer no recinto, a fim de acompanhar os fiscais até a coordenação para o lacre dos envelopes, quando, então, poderão retirar-se do local, simultaneamente, após concluído.

Direitos autorais reservados à Objetiva Concursos Ltda. Proibida a reprodução, ainda que parcial, sem autorização prévia.

Boa Prova!

Seriedade e ética: nós acreditamos nesses valores.

Nome do(a) Candidato(a)

Nº de inscrição

✂

Esta parte destacável serve para copiar as suas respostas, somente poderá ser destacada no ato da entrega do material na mesa do fiscal.

01	<input type="checkbox"/>	02	<input type="checkbox"/>	03	<input type="checkbox"/>	04	<input type="checkbox"/>	05	<input type="checkbox"/>	06	<input type="checkbox"/>	07	<input type="checkbox"/>	08	<input type="checkbox"/>	09	<input type="checkbox"/>	10	<input type="checkbox"/>
11	<input type="checkbox"/>	12	<input type="checkbox"/>	13	<input type="checkbox"/>	14	<input type="checkbox"/>	15	<input type="checkbox"/>	16	<input type="checkbox"/>	17	<input type="checkbox"/>	18	<input type="checkbox"/>	19	<input type="checkbox"/>	20	<input type="checkbox"/>
21	<input type="checkbox"/>	22	<input type="checkbox"/>	23	<input type="checkbox"/>	24	<input type="checkbox"/>	25	<input type="checkbox"/>	26	<input type="checkbox"/>	27	<input type="checkbox"/>	28	<input type="checkbox"/>	29	<input type="checkbox"/>	30	<input type="checkbox"/>
31	<input type="checkbox"/>	32	<input type="checkbox"/>	33	<input type="checkbox"/>	34	<input type="checkbox"/>	35	<input type="checkbox"/>	36	<input type="checkbox"/>	37	<input type="checkbox"/>	38	<input type="checkbox"/>	39	<input type="checkbox"/>	40	<input type="checkbox"/>
41	<input type="checkbox"/>	42	<input type="checkbox"/>	43	<input type="checkbox"/>	44	<input type="checkbox"/>	45	<input type="checkbox"/>	46	<input type="checkbox"/>	47	<input type="checkbox"/>	48	<input type="checkbox"/>	49	<input type="checkbox"/>	50	<input type="checkbox"/>
51	<input type="checkbox"/>	52	<input type="checkbox"/>	53	<input type="checkbox"/>	54	<input type="checkbox"/>	55	<input type="checkbox"/>	56	<input type="checkbox"/>	57	<input type="checkbox"/>	58	<input type="checkbox"/>	59	<input type="checkbox"/>	60	<input type="checkbox"/>
61	<input type="checkbox"/>	62	<input type="checkbox"/>	63	<input type="checkbox"/>	64	<input type="checkbox"/>	65	<input type="checkbox"/>	66	<input type="checkbox"/>	67	<input type="checkbox"/>	68	<input type="checkbox"/>	69	<input type="checkbox"/>	70	<input type="checkbox"/>
71	<input type="checkbox"/>	72	<input type="checkbox"/>	73	<input type="checkbox"/>	74	<input type="checkbox"/>	75	<input type="checkbox"/>	76	<input type="checkbox"/>	77	<input type="checkbox"/>	78	<input type="checkbox"/>	79	<input type="checkbox"/>	80	<input type="checkbox"/>

TRATAMENTO DAS FRATURAS FACIAIS

1) As fraturas Le Fort são um grupo de padrões de fratura da face média classificados em 3 tipos: Le Fort I, II e III. As fraturas de Le Fort representam 10% - 20% de todas as fraturas faciais e podem ser causadas por qualquer trauma contuso significativo na face, mais frequentemente por acidentes com veículos motorizados. Qual(is) tipo(s) de fratura Le Fort envolve(m) fratura transmaxilar (também conhecida como fratura de Guerin) com a interrupção óssea da zona superior ao processo alveolar maxilar, abrangendo o corpo do septo nasal e podendo envolver as placas pterigóides do osso esfenoidal?

- a) Le Fort I.
- b) Le Fort II.
- c) Le Fort III.
- d) Le Fort I e III.

2) Os traumatismos de face, seja qual for a idade, invocam uma excessiva atenção dos que os atendem, principalmente infantil, pois a sua chegada no serviço de emergência é dramática e preocupante (MELO et al., 2003). As principais causas dos traumatismos faciais são quedas, acidentes de trânsito, acidentes domésticos, agressões físicas, agressões por animais e acidentes desportivos. No caso de traumatismos de face em crianças, as regiões dos ossos da face mais atingidas são:

- a) Os processos alvéolo-dentários, seguidos de mandíbula, osso zigomático, ossos próprios do nariz e maxila.
- b) Nariz, seguido da órbita, osso hioide e ossos da maxila.
- c) Terço superior da face, seguido do osso frontal, osso hioide e ossos temporais.
- d) Vômer, seguido do arco zigomático, osso esenoide e ossos da maxila e mandíbula.

3) As fraturas de órbita em crianças são raras devido, principalmente, à maleabilidade óssea, por haver grande quantidade de água no tecido ósseo. Muito frequentemente, essa injúria está associada com injúria neuro-cranial. Quando ocorrem as fraturas de órbita em crianças, qual é o principal sintoma e sinal, respectivamente?

- a) Ânسيا de vômito e xerostomia.
- b) Diplopia e sialorreia.
- c) Dispneia e anosmia.
- d) Diplopia e enoftalmia.

4) Os traumatismos podem ocorrer em diferentes localizações da face, uma vez que dependem do tipo de injúria, da direção e da força do impacto. É importante saber que, para o sucesso do tratamento do trauma, o fator tempo, muitas vezes, é determinante. Quando o arcabouço facial é fraturado, o objetivo do tratamento é promover uma rápida reparação do tecido ósseo, restabelecer o contorno anatômico e a estética facial e devolver as funções nasal, ocular e mastigatória. Existem princípios básicos no tratamento de fraturas faciais, entre eles: redução da fratura, fixação e contenção dos fragmentos, imobilização dos segmentos ou reestabelecimento da oclusão. A partir disso, qual é o princípio importante para manter a melhor condição fisiológica para a regeneração óssea, impedindo que os micromovimentos, durante o processo de cicatrização, acabem formando tecido conjuntivo fibroso e a consequente pseudoartrose?

- a) Redução da fratura.
- b) Fixação e contenção dos fragmentos.
- c) Imobilização dos segmentos.
- d) Reestabelecimento da oclusão.

5) Na fratura facial, pode-se ocorrer a fratura nasal. Nessa fratura, a simetria do nariz deve ser avaliada. Faz-se a palpação do dorso e raiz nasal para verificar sua integridade anatômica. Com um espéculo nasal, pode-se observar o aspecto da cavidade nasal e facilitar a visualização de lacerações importantes e a necessidade de sutura para contenção do sangramento. O trauma nasal provoca sangramento abundante. A realização de um tamponamento nasal anterior pode ser necessária. Contudo, antes do tamponamento, é necessário descartar a fratura da:

- a) Concha nasal inferior e a comunicação com a órbita.
- b) Concha nasal superior do osso etmoide e a comunicação com a cavidade bucal.
- c) Lâmina crivosa do osso etmoide e a comunicação com a base anterior do crânio.
- d) Crista galli do osso etmoide e a comunicação com a base posterior do crânio.

6) As fraturas em mandíbula são classificadas de acordo com a localização anatômica do traço de fratura. Essas podem se localizar no corpo da mandíbula, na região de sínfise mandibular, na região parassinfisária, em ângulo mandibular, em ramo mandibular, em processo coronoide, em côndilo mandibular. Em relação aos sintomas de um paciente com fratura de mandíbula, assinalar a alternativa CORRETA:

- a) O paciente apresenta intenso sangramento na face, dificuldade de fonação e dislipidemia.
- b) O paciente apresenta dor, salivação ausente, dispepsia e dispneia.
- c) O paciente não apresenta dor; apresenta sangramento abundante, anosmia, alteração da mordida ou impossibilidade de fechar ou abrir a boca.
- d) O paciente apresenta dor, salivação abundante, dificuldade de deglutição, alteração da mordida ou impossibilidade de fechar ou abrir a boca.

7) Paciente do sexo masculino, leucoderma, 30 anos, vítima de acidente automobilístico, internando no Hospital Pimentas, foi encaminhado para avaliação no Complexo Hospitalar Padre Bento, de Guarulhos. Ao exame clínico, apresentou edema em face, equimose infraorbitária bilateral, trismo, mobilidade da maxila (afundamento); ao exame de imagem, pode constatar as fraturas. A fratura apresentava uma dissociação da maxila, os ossos nasais e o septo nasal da base de crânio. A linha de fratura se estende da sutura nasofrontal, via fronto-maxilar, sutura através do osso lacrimal para o assoalho de órbita, tendo a integridade da órbita destruída. A partir daí, ela se estende através da margem infra-orbitária, via parede anterior do seio maxilar à crista zigomático-alveolar. A fratura continua ao longo das suturas zigomático-maxilar e pelas placas pterigoideas. Isso dá o contexto de uma fratura piramidal. Na anamnese, o paciente relatou que o acidente foi autoprovocado em uma tentativa de suicídio; ainda relatou sofrer de depressão e fazer uso de Clonazepam e Sertralina, receitados pelo psiquiatra. Qual a classificação de Rene Le Fort para a fratura do caso clínico descrito?

- a) Le Fort I.
- b) Le Fort II.
- c) Le Fort III.
- d) Le Fort IV.

8) Os traumas dentários, principalmente aqueles que envolvem os dentes anteriores, influenciam a função e a estética do indivíduo, afetando seu comportamento. É uma ocorrência que, além da dentística e endodontia, pode envolver outras especialidades odontológicas, tais como cirurgia, periodontia, prótese e ortodontia. Dessa forma, pode-se concluir que o tratamento é complexo, e o prognóstico, muitas vezes, duvidoso. Como é classificado o traumatismo caracterizado pelo completo deslocamento do dente de seu alvéolo, acarretando danos às estruturas de suporte e ao feixe vaso-nervoso?

- a) Avulsão dentária.
- b) Luxação intrusiva.
- c) Luxação extrusiva.
- d) Subluxação.

9) Os traumas dento-alveolares assumem um papel muito importante dentro da sociedade, causando um impacto grandioso na qualidade de vida das pessoas que são acometidas. Considerando-se o assunto, são fatores etiológicos que predis põem a ocorrência de traumatismo dental:

- I. Paciente com acentuada protrusão maxilar.
- II. Prática de esportes de íntimo contato.
- III. Uso de aparelho ortodôntico.
- IV. Problemas oclusais (parafuncionais ou não).
- V. Dificuldades motoras.

Estão CORRETOS:

- a) Somente os itens I, II e III.
- b) Somente os itens I, II, IV e V.
- c) Somente os itens I, II, III e IV.
- d) Somente os itens III e IV.

10) As fraturas faciais em crianças exibem características importantes no que tange à prevalência, ao diagnóstico e ao tratamento, o que implica ser o trauma facial infantil objeto de atenção especial no que diz respeito às condições psicológicas e fisiológicas, próprias da idade. A prevalência de fraturas faciais na criança é baixa, variando de 1,4 a 10% do total de fraturas faciais, sendo, abaixo dos cinco anos, de 0,7 a 1,2%. Assinalar a alternativa que explica a baixa prevalência das fraturas faciais em crianças:

- a) Fatores anatômicos da criança e fatores ambientais.
- b) Fatores emocionais da criança e fatores de atividades físicas desenvolvidas.
- c) Fatores relacionados à ausência de equilíbrio da criança e fatores genéticos.
- d) Fatores fisiológicos da criança e fatores comportamentais.

11) Deslocamento do dente para o interior do seu alvéolo, em direção axial. O dente pode estar em leve infra-oclusão ou totalmente desaparecido. Possível presença de abaulamento da tábua óssea vestibular. Edema em tecidos moles. Graus variados de mobilidade. Ao teste de percussão, observa-se som metálico. Qual a classificação do trauma dento-alveolar descrito?

- a) Concussão.
- b) Luxação intrusiva.
- c) Luxação lateral.
- d) Subluxação.

12) Traumatismo de pequena intensidade sobre os tecidos de sustentação dentária, sem alterar a posição ou provocar mobilidade dentária. Não apresenta deslocamento ou aumento de mobilidade, ocorrendo apenas sensibilidade à percussão ou oclusão. Qual a classificação do trauma dento-alveolar descrito?

- a) Concussão.
- b) Luxação intrusiva.
- c) Luxação extrusiva.
- d) Subluxação.

13) Os traumas dento-alveolares assumem um papel muito importante dentro da sociedade, causando um impacto grandioso na qualidade de vida das pessoas que são acometidas. Em um dos tipos de traumatismos de pequena intensidade na dentição decídua, o tratamento preconizado deve ser o seguinte: não requer intervenção imediata; dieta líquida nas primeiras 48h; remoção de hábitos de sucção não nutritivos. Qual traumatismo dento-alveolar teria o trecho descrito como verdadeiro?

- a) Luxação intrusiva.
- b) Concussão.
- c) Luxação extrusiva.
- d) Avulsão.

14) O traumatismo à região facial frequentemente resulta em lesões do tecido mole, dos dentes e dos principais componentes do esqueleto da face, incluindo mandíbula, maxila, zigoma, complexo naso-órbito-etmoidal (NOE) e estruturas supraorbitárias. Sobre a avaliação dos pacientes com traumatismo facial, analisar os itens abaixo:

- I. O primeiro passo na avaliação do paciente traumatizado é o exame da estabilidade cardiopulmonar, garantindo que ele esteja com as vias aéreas e os pulmões adequadamente ventilados.
- II. Na avaliação imediata, antes de cuidar das lesões severas que causam risco de morte, deve-se obter uma história detalhada e proceder a uma avaliação física completa da área facial.
- III. Em pacientes traumatizados, com completa obstrução das vias aéreas, uma cricotireotomia é o meio mais rápido para acessar a traqueia.

Está(ão) CORRETO(S):

- a) Somente o item I.
- b) Somente o item II.
- c) Somente os itens I e III.
- d) Todos os itens.

15) As fraturas mandibulares, em sua maioria, apresentam, como fator etiológico, o impacto direto de uma força de grande intensidade, independente da velocidade, sobre a estrutura óssea. Uma padronização quanto à classificação e à terminologia das fraturas de mandíbula facilitam sua compreensão e melhor comunicação entre os profissionais envolvidos no seu diagnóstico e plano de tratamento. Assinalar a alternativa que apresenta a relação INCORRETA entre classificação e definição:

- a) Fratura direta ocorre quando a força se dissipa para um ponto contralateral ou distante do ponto de impacto primário, levando a um deslocamento ósseo.
- b) Fratura impactada descreve o processo em que os cotos ósseos são impelidos uns contra os outros, ou seja, mesma direção e sentidos contrários.
- c) Fratura cominutiva é aquela em que ocorrem vários traços de fratura em uma determinada região anatômica, podendo ser simples ou complexa.
- d) Fratura patológica é aquela que ocorre no local adjacente a um processo patológico envolvido, removendo, dessa forma, tecido ósseo sadio de sustentação, tornando-se um ponto de fragilidade.

16) A avulsão total do seu alvéolo é a situação mais grave que um dente pode apresentar, porque a saúde da polpa e dos tecidos periodontais está em grave risco. A respeito disso, assinalar a alternativa CORRETA:

- a) Quando o dentista recebe um chamado de um paciente, de pais, de um professor ou de outra pessoa responsável, a respeito de um dente totalmente avulsionado, deve orientar o responsável para que enxágue o dente imediatamente com água e mantenha-o armazenado neste mesmo meio até o atendimento, pois a água, por ser hipotônica, não causa a lise celular.
- b) Se o dente estiver fora de seu alvéolo por mais de 20 minutos, ele não deverá ser reimplantado até que seja colocado na solução salina balanceada de Milton por 45 minutos e depois em clorexidina gel a 2% por 30 segundos. Após isso, o dente poderá ser reimplantado e esplintado.
- c) O período de estabilização deve ser o mais curto possível para o dente se tornar readquirido, normalmente de 7 a 10 dias. Estudos mostraram que, quanto mais rígida e mais longa for a estabilização, maior reabsorção radicular pode ser esperada.
- d) O estágio do desenvolvimento radicular deve ser avaliado. A sobrevivência da polpa é possível nos dentes com formação radicular completa se o reimplante é realizado dentro de uma hora após a lesão.

17) Dependendo do tipo de lesão, da direção e da força do impacto, as fraturas de mandíbula geralmente ocorrem em diversas localizações. A respeito das fraturas mandibulares, marcar C para as afirmativas Certas, E para as Erradas e, após, assinalar a alternativa que apresenta a sequência CORRETA:

- () As fraturas do tipo galho verde são aquelas envolvendo fraturas incompletas com flexibilidade do osso. Essas fraturas geralmente exibem mobilidade mínima quando palpadas e são incompletas.
 - () Na fratura cominutiva, o osso é fraturado em diversos segmentos. Ferimentos por arma de fogo, objetos penetrantes ou outros traumatismos de alto impacto na mandíbula resultam, com frequência, em fraturas cominutivas.
 - () Uma fratura simples resulta da comunicação da margem do osso fraturado com o meio externo.
- a) C - C - E.
 - b) E - E - C.
 - c) C - E - E.
 - d) E - C - C.

18) A cicatrização tecidual é influenciada pela capacidade do organismo de se regenerar e pela natureza da destruição tecidual. A excelente vascularização dos tecidos na região bucomaxilofacial, assim como a capacidade da resposta local do hospedeiro da mucosa oral, proporcionam ótimas condições para uma rápida cicatrização tecidual. Distúrbios de cicatrização tecidual são extremamente incomuns, e geralmente indicam alguma doença sistêmica relacionada. A natureza da lesão pode afetar a evolução de uma cicatriz tecidual. No que se refere ao grupo de lesão mecânica, assinalar a alternativa que se encaixa nesse grupo:

- a) Criocirurgias.
- b) Queimaduras.
- c) Abrasão.
- d) Radioterapia.

19) O canal mandibular inicia-se na face medial do ramo da mandíbula, no forame mandibular, e atravessa todo o corpo mandibular, onde passa o nervo alveolar inferior, responsável pela:

- a) Elevação do lábio superior.
- b) Secreção de saliva e produção das lágrimas.
- c) Sensibilidade dos dentes inferiores e lábio inferior.
- d) Capacidade olfativa e gustatória.

20) O forame mental está localizado no corpo mandibular, passagem do feixe nervoso mental, responsável pela sensibilidade da região de mento (queixo) e lábio inferior anterior. É um sinal de fraturas comprometendo essa região:

- a) A parestesia da região infraorbitária.
- b) A retrusão mandibular.
- c) A retroprojeção lingual.
- d) A sensação de dormência do lábio inferior.

21) O processo coronoide é a eminência anterior do ramo mandibular, onde se insere o músculo temporal, um importante músculo da mastigação. Uma fratura do processo coronoide:

- a) Dificultará o movimento de abertura bucal.
- b) Causará retroprojeção lingual profunda.
- c) Gerará paralisia facial.
- d) Acarretará o ressecamento do olho do lado afetado.

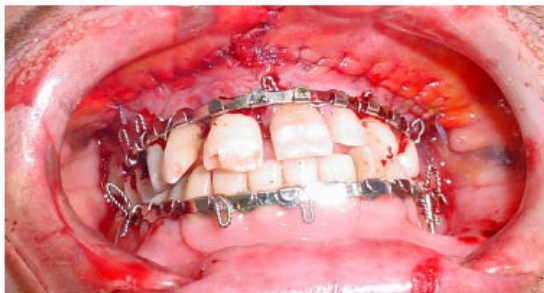22) O processo articular da mandíbula (cabeça da mandíbula) é constituído pelo pescoço, porção mais estreita, e cabeça, porção elíptica. Articula-se com o osso temporal na cavidade articular do osso temporal. Na face medial da cabeça da mandíbula, insere-se o músculo pterigóideo lateral. A fratura da cabeça da mandíbula gera como sinal:

- a) Desvio lateral da mandíbula para o lado oposto ao fraturado no movimento de abertura bucal.
- b) Desvio lateral da mandíbula para o lado fraturado no movimento de abertura bucal.
- c) Diplopia.
- d) Perda da audição.

23) Quando o arcabouço facial é fraturado, o objetivo do tratamento é promover uma rápida reparação do tecido ósseo, restabelecer o contorno anatômico e a estética facial e devolver as funções nasal, ocular e mastigatória. Quanto aos princípios básicos no tratamento de fraturas, a alternativa que melhor se relaciona com o processo de “reduzir a fratura” é:

- a) Fixação dos segmentos fraturados para que ocorra a reparação óssea.
- b) Imobilização dos segmentos fraturados.
- c) Reposicionamento dos fragmentos ósseos na sua posição anatômica.
- d) Extração de todos os fragmentos ósseos afetados.

24) A imagem abaixo ilustra a técnica de bloqueio maxilomandibular com barras de Erich, que é utilizada no tratamento de fraturas da face com o objetivo de:



Fonte: AOCMF Trauma.

- a) Fornecer conforto ao paciente.
- b) Promover o tracionamento ortodôntico.
- c) Viabilizar a colocação dos implantes dentários.
- d) Restabelecer a oclusão dentária.

25) Quanto aos traumas nasais, a presença de hematoma em septo:

- a) Requer drenagem.
- b) Impede o tamponamento devido ao risco de progressão de infecção para cavidade craniana.
- c) Requer bandagem para bloqueio maxilomandibular provisório.
- d) Não exige intervenção ou tratamento, regredindo naturalmente.

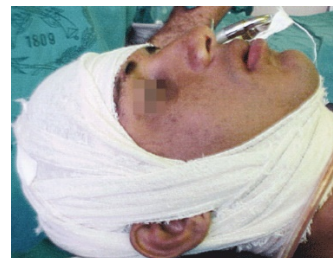26) Geralmente, as fraturas alvéolo-dentárias afetam os tecidos moles adjacentes, causando abrasões, contusões, lacerações, que devem ser avaliadas quanto à presença de corpos estranhos no seu interior, limpas e suturadas quando necessário. Comumente os lábios e o tecido gengival são lacerados e necessitam de suturas. É importante observar a presença de lesão em região de mento, principalmente em crianças. Dentre as fraturas abaixo, a que é mais sugestiva das lesões em mento é:

- a) Fratura do maxilar superior.
- b) Fratura da cabeça da mandíbula.
- c) Fratura do nariz.
- d) Fratura do osso zigomático.

27) Quanto à avaliação do quadro clínico do paciente traumatizado, equimoses localizadas atrás da orelha (Sinal de Battle) sugerem:

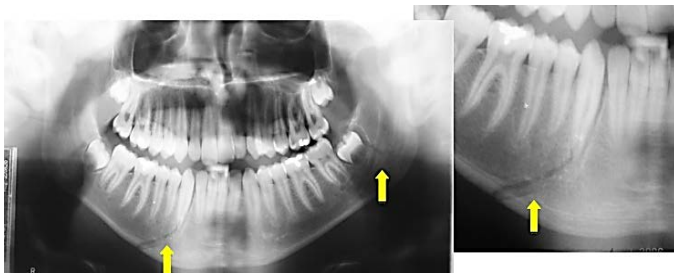- a) Fratura maxilar.
- b) Fratura do osso zigomático.
- c) Fratura de crânio.
- d) Hematoma do septo nasal.

28) As bandagens são dispositivos simples, de fácil confecção, que previnem desvios e deslocamentos das fraturas, fornecendo conforto ao paciente. A técnica de bandagem ilustrada na imagem abaixo, usada para contenção de luxação recidivante da articulação temporomandibular (ATM), é conhecida como:



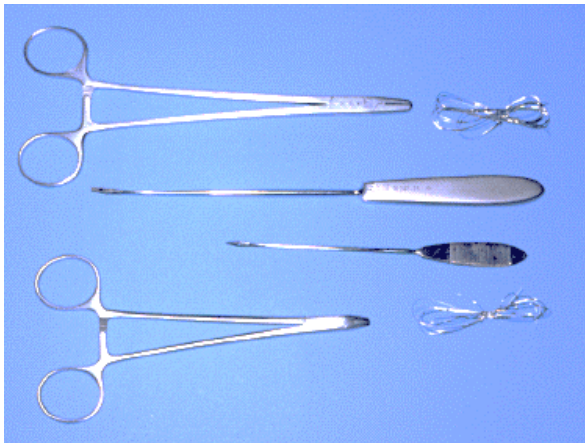
- a) Bandagem de Gibson.
- b) Bandagem de Kirschner.
- c) Bandagem de Le Fort.
- d) Bandagem de Barton.

29) Nas áreas sinalizadas na imagem, a radiografia panorâmica evidencia traço de:



- a) Fratura em mandíbula.
- b) Fraturas no terço médio da face.
- c) Fratura naso-orbito-etmoidal.
- d) Normalidade.

30) Quanto ao tratamento de fraturas faciais, o material e o instrumental ilustrados na imagem abaixo são utilizados para:



- a) Cerclagem.
- b) Extração de parafusos tipo *lag screw*.
- c) Condilectomia.
- d) Coronoidectomia.

CONHECIMENTOS ESPECÍFICOS

31) Conforme a Constituição Federal, ao Sistema Único de Saúde, compete, entre outras atribuições:

- I. Executar as ações de vigilância sanitária e epidemiológica, bem como as de saúde do trabalhador.
- II. Ordenar a formação de recursos humanos na área de saúde.
- III. Participar da formulação da política e da execução das ações de saneamento básico.

Estão CORRETOS:

- a) Somente os itens I e II.
- b) Somente os itens I e III.
- c) Somente os itens II e III.
- d) Todos os itens.

32) Com a Constituição da República Federativa de 1988, a saúde, no Brasil, passou a ser reconhecida como um direito social. Assim, a proposta do Sistema Único de Saúde (SUS) está vinculada a uma ideia central, a de que:

- a) A saúde é uma questão de política sanitária.
- b) Todas as pessoas têm direito à saúde.
- c) O direito à saúde não está vinculado à condição de saúde.
- d) Decisões sobre o SUS devem ser centralizadas em Brasília.

33) A respeito da bioética nos serviços de saúde pública, assinalar a alternativa CORRETA:

- a) O profissional de saúde deve manter uma postura "paternalista", mostrando que ele é superior ao paciente por deter um conhecimento técnico especializado.
- b) Qualquer pessoa tem direito ao sigilo das informações obtidas durante um atendimento na saúde. A confidencialidade das informações é tanto um dever do profissional da saúde como um direito do paciente.
- c) O tratamento das doenças tem valor superior ao valor do doente.
- d) O profissional deve manter uma postura de distanciamento do paciente, utilizando a tecnologia para mediar as suas interações.

34) Sobre o direito ao sigilo da pessoa que vive com infecção pelo vírus da imunodeficiência humana (HIV), é CORRETO afirmar que:

- a) O atendimento nos serviços de saúde, públicos ou privados, será organizado de forma a não permitir a identificação, pelo público em geral, da condição de pessoa que vive com infecção pelo HIV.
- b) O sigilo é de extrema importância. Mesmo quando o indivíduo pretende casar, o médico deve respeitar esse silêncio do portador, já que não há risco de perigo eminente. A legislação protege e se mostra em legítima defesa do profissional.
- c) Uma vez detectado o HIV em um doador de sangue, é necessário levantar suas possíveis doações anteriores. Porém, nem toda doação pode ser revista retrospectivamente, já que o indivíduo pode optar pelo sigilo e assim não se pode investigar seus antecedentes. Esse sigilo garante que se mantenha a privacidade do portador de HIV prevista na legislação.
- d) A obrigatoriedade de preservação do sigilo sobre a condição de pessoa que vive com infecção pelo HIV, usuária dos serviços de saúde, é relativa e não recai sobre todos os profissionais de saúde.

35) A bioética discute e critica publicamente os saberes éticos na área da medicina e saúde. Sendo assim, a chamada Trindade Bioética é composta por:

- a) Autonomia, simplicidade e segurança.
- b) Beneficência, autonomia e justiça.
- c) Justiça, caráter e poder.
- d) Justiça, fé e segurança.

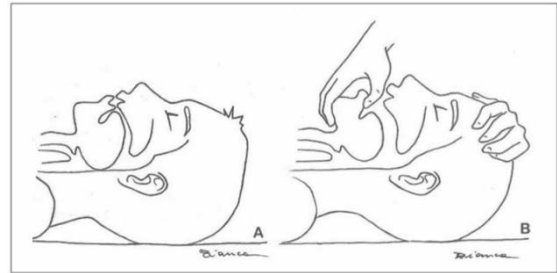
36) Conforme o Código de Ética Profissional, referente às infrações éticas, analisar os itens abaixo:

- I. Constitui infração ética revelar, sem justa causa, fato sigiloso de que tenha conhecimento em razão do exercício de sua profissão.
- II. Constitui infração ética negligenciar a orientação de seus colaboradores quanto ao sigilo profissional.
- III. Constitui infração ética fazer referência a casos clínicos identificáveis, exibir paciente, sua imagem ou qualquer outro elemento que o identifique, em qualquer meio de comunicação ou sob qualquer pretexto, salvo se o cirurgião-dentista estiver no exercício da docência ou em publicações científicas, nos quais, a autorização do paciente ou seu responsável legal, lhe permite a exibição da imagem ou prontuários com finalidade didático-acadêmica.

Estão CORRETOS:

- a) Somente os itens I e II.
- b) Somente os itens I e III.
- c) Somente os itens II e III.
- d) Todos os itens.

37) A Manobra de Chin-Lift, ilustrada na imagem abaixo, é utilizada em pacientes com nível de consciência diminuído com a finalidade de:



- a) Desobstruir as vias aéreas superiores, provocada pela queda posterior da base da língua (glossoptose).
- b) Realinhar o ângulo mandibular.
- c) Reposicionamento dos fragmentos ósseos na sua posição anatômica.
- d) Restabelecimento da oclusão dentária.

38) Acerca da avaliação do estado de saúde pré-operatório de pacientes que deverão ser submetidos a procedimentos cirúrgicos em odontologia, assinalar a alternativa que preenche as lacunas abaixo CORRETAMENTE:

Com relação ao tratamento de pacientes com insuficiência renal, a aparência alterada do osso provocada pelo _____ deve ser notada. As _____ não devem ser confundidas com doença dentária.

- a) hipertireoidismo primário | zonas escleróticas metabólicas
- b) hipoparatiroidismo | regiões de sequestros ósseos metabólicos
- c) hiperparatiroidismo secundário | áreas radiolúcidas metabólicas
- d) hipotireoidismo secundário | zonas radiopacas metabólicas

39) A respeito dos princípios da abordagem e prevenção das infecções odontogênicas, é CORRETO afirmar que:

- a) Celulite é uma infecção aguda e dolorosa, de consistência pastosa a endurecida, contendo mais bactérias do tipo anaeróbias, ausência de pus e limites razoavelmente delimitados.
- b) Em uma situação em que o paciente apresenta um quadro de infecção com trismo acentuado, que o permite abrir a boca a no máximo 15mm, faz-se necessário o encaminhamento ao especialista para avaliação da permeabilidade das vias aéreas superiores.
- c) O antibiótico preferível para profilaxia após cirurgia oral é a penicilina, que é eficaz contra os microrganismos causadores de infecções, tem baixa toxicidade, espectro ampliado e é bactericida.
- d) Um paciente que necessite de extração dentária com defeito do septo atrial isolado possui uma lesão cardíaca valvular que pode predispor à endocardite, porém não há recomendação de profilaxia antibiótica por se encaixar em uma categoria de baixo risco.

40) Embora, felizmente, emergências médicas graves sejam raras no consultório odontológico, quando é necessário realizar procedimentos cirúrgicos orais, o aumento do estresse mental e fisiológico, inerentes a tais cuidados, pode levar o paciente com condição médica instável a experimentar uma situação de emergência. Sobre esse assunto, assinalar a alternativa CORRETA:

- a) Preconiza-se para síncope vasovagal: colocar o paciente em decúbito dorsal com as pernas levantadas acima do nível da cabeça, monitorar os sinais vitais e, uma vez que a pressão sanguínea aumenta, o paciente deve retornar lentamente à posição sentada, liberando-o quando os sinais vitais se tornem normais e estáveis.
- b) Durante episódio convulsivo, é importante e recomendável que se coloque algum objeto entre os dentes do paciente, em uma tentativa de que ele não morda a língua. Podem também ocorrer breves períodos de apneia; no entanto, uma apneia acima de 30 segundos exige iniciação de manobras de suporte básico de vida.
- c) Se um paciente diabético hipoglicêmico torna-se inconsciente durante atendimento odontológico e não houver disponibilidade de glicose 50% por acesso venoso nem de glucagon via intramuscular, pode-se administrar uma dose de 0,5mL de epinefrina a 1:1.000 por via subcutânea e repetir a cada 15 minutos, se necessário.
- d) Um ataque isquêmico transitório que ocorra durante o atendimento odontológico exige que o procedimento seja interrompido e é comum manifestar-se primeiramente uma moderada dor de cabeça, seguida pelo surgimento de outros sintomas neurológicos, como fraqueza em uma das extremidades, vertigem ou tontura, com moderado risco de perda de consciência.

41) Um conhecimento minucioso dos processos de reparação tecidual é obrigatório para um profissional que tenha intenção de executar procedimentos cirúrgicos. A respeito desse assunto, é CORRETO afirmar:

- a) Durante o estágio inflamatório da cicatrização das feridas, observamos depósito volumoso e aleatório de fibras colágenas que, no estágio fibroblástico, são substituídas por novas fibras mais organizadas e orientadas para resistir às forças de tensão sobre a ferida.
- b) Se um osso for fraturado e suas extremidades livres estiverem separadas aproximadamente entre 1,5 e 2,0mm, o osso ainda pode cicatrizar por primeira intenção, devido à possibilidade de redução anatômica da fratura.
- c) Cicatrizações por segunda intenção requerem grande quantidade de migração epitelial e depósito de colágeno e são consideradas mais lentas, tais como os alvéolos dentários pós-exodontia e as reanastomoses nervosas anatômicas de nervos danificados recentemente.
- d) Um implante colocado no canal do alveolar inferior, comprimindo o nervo, provoca um tipo de lesão de nervo periférico denominada neuropraxia, não provocando nenhuma perda de continuidade do axônio e do endoneuro.

42) Sobre o controle pós-operatório do paciente, marcar C para as afirmativas Certas, E para as Erradas e, após, assinalar a alternativa que apresenta a sequência CORRETA:

- () Terminado o procedimento cirúrgico, as aplicações intermitentes de bolsa de gelo são bastante efetivas no controle do edema, devendo ser realizadas no máximo até as primeiras 36 horas. A bolsa de gelo deve ser mantida sobre o local por 20 minutos e, após, retirada por 20 minutos.
 - () O trismo pode ser resultado de múltiplas injeções de anestésico local, especialmente se as injeções penetram em músculos, como, por exemplo, o músculo pterigóideo medial, que pode ser penetrado inadvertidamente pela agulha durante a anestesia local para o bloqueio do nervo alveolar inferior.
 - () Em casos como o de um paciente idoso com extravasamento de sangue na submucosa e no subcutâneo, ou se um indivíduo que passou por uma cirurgia começar a desenvolver edema com eritema superficial, febre e dor, no terceiro dia de pós-operatório ou depois, podemos presumir que, em ambas as situações, o paciente desenvolveu uma infecção até que se prove o contrário.
- a) E - C - E.
 - b) C - C - E.
 - c) C - E - E.
 - d) E - C - C.

43) Sobre terapêutica medicamentosa em cirurgia e traumatologia bucomaxilofacial, assinalar a alternativa CORRETA:

- a) Recomenda-se tratamento antimicrobiano prévio a cirurgias abertas das fraturas mandibulares e, em casos de negligência profissional, é possível ao menos evitar complicações cirúrgicas através de quimioprofilaxia antimicrobiana da infecção pós-operatória.
- b) Um antibiótico empírico de escolha que pode ser utilizado no tratamento da Angina de Ludwig é a penicilina G cristalina, devendo ser administrada por via intravenosa em altas doses.
- c) A actinomicose é tratada com antibioticoterapia e, havendo envolvimento ósseo, o tratamento farmacológico de escolha consiste na administração de ampicilina/sulbactam.
- d) Na osteomielite mandibular crônica, é mais recomendado o tratamento com penicilinas ou oxacilina (quando se suspeita de resistência antimicrobiana), podendo também o paciente ser tratado com penicilina V ou outra semissintética.

44) A respeito da anestesiologia aplicada à Odontologia, assinalar a alternativa CORRETA:

- a) Se a epinefrina associada a um anestésico local for utilizada em um paciente com risco cardíaco (ASA 2, 3), a dose máxima a ser administrada deve ser de 0,04mg. Isso equivale a aproximadamente no máximo quatro tubetes de epinefrina 1:100.000.
- b) Durante a técnica do bloqueio do nervo alveolar inferior, de todos os nervos implicados, o próprio nervo alveolar inferior é o que está primariamente envolvido em casos de parestesia, pois quando um nervo como este, que possui três fascículos, é danificado, a área resultante do envolvimento sensorial é consideravelmente maior.
- c) A presença de colinesterase plasmática atípica é uma contraindicação relativa à administração de anestésicos locais éster injetáveis. Por sofrerem biotransformação no fígado, os anestésicos locais amida não apresentam risco maior de níveis sanguíneos excessivamente elevados nesses pacientes.
- d) Da necessidade de hemostasia durante um determinado procedimento, recomendam-se soluções anestésicas contendo epinefrina em uma concentração de 1:100.000 ou 1:200.000 ou o uso de felipressina por meio de infiltração local no ponto cirúrgico quando a hemostasia for considerada necessária.

45) A confecção de uma prótese pode ser complicada quando é necessário acomodar uma inserção de freio. A movimentação do tecido mole adjacente ao freio pode criar desconforto e ulceração e interferir no selamento periférico e no deslocamento da prótese. Múltiplas técnicas cirúrgicas são efetivas na remoção destas inserções. Sobre essas técnicas cirúrgicas pré-protéticas, assinalar a alternativa CORRETA:

- a) A técnica da zetaplastia para eliminação do freio labial é especialmente vantajosa quando a inserção da base do freio é extremamente ampla, como em muitas inserções de freio na região anterior da mandíbula.
- b) As técnicas de excisão simples e de vestibuloplastia localizada com epitelização secundária são preferíveis quando a faixa de tecido fibroso é relativamente estreita.
- c) Tanto as técnicas de zetaplastia quanto a técnica de frenectomia assistida por laser são bastante versáteis na criação de excisão local e ablação da mucosa, sendo bastante úteis em caso de inserções musculares de base ampla, como frequentemente vistas nas áreas laterais da maxila.
- d) Tanto a técnica de excisão simples quanto a zetaplastia são efetivas quando a faixa de mucosa e de tecido fibroso é relativamente estreita.

46) A respeito da semiologia aplicada à odontologia e estomatologia, assinalar a alternativa CORRETA:

- a) Linfonodos cervicais de até 1cm de diâmetro podem, frequentemente, ser palpáveis em adultos e, de modo geral não são considerados um achado anormal.
- b) Se um frêmito é palpado e a auscultação da área revelar uma bulha, é necessário que se encaminhe a um especialista devido a maiores riscos com procedimentos invasivos. Se não houver murmúrio audível, a biópsia pode ser realizada.
- c) O exame citopatológico com a escova oral pode ser uma ferramenta valiosa para monitorar pacientes com alterações crônicas das mucosas ou pode servir também como um exame complementar no acompanhamento de pacientes com história de câncer oral.
- d) Uma biópsia excisional implica a remoção da lesão em sua totalidade, incluindo um perímetro de, no máximo, 2mm de tecido normal em torno da lesão, e é reservada para lesões menores que 1cm de diâmetro.

47) Pacientes frequentemente consultam um cirurgião-dentista/bucomaxilo em consequência da dor ou da disfunção na região temporomandibular. Acerca desse assunto, é CORRETO afirmar que:

- a) A tomografia computadorizada *cone beam* (TCCB) permite excelentes imagens dos tecidos moles intra-articulares, sendo considerada uma valiosa técnica para avaliar a posição e a morfologia de disco.
- b) O diagnóstico de doença articular degenerativa abrange tanto os estágios Wilkes IV e V dos desarranjos internos da articulação temporomandibular, sendo comum a dor associada a clique ou crepitação localizada diretamente sobre a ATM.
- c) Na avaliação da articulação temporomandibular, quanto à sensibilidade e à crepitação, a escala normal de amplitude da mandíbula no adulto é de cerca de 30mm na vertical (p. ex., interincisivamente) e 15mm protrusivamente e lateralmente.
- d) A causa da disfunção miofascial (DDM) é multifatorial e, por essa razão, as ATMs com frequência apresentam sensibilidade à palpação, bem como os dentes, apresentam facetas de desgaste frequentemente. Esse desgaste, quando ausente, ajuda a descartar uma das principais causas da DDM, que é o bruxismo.

48) Anomalias dentofaciais frequentemente podem ser tratadas por procedimentos isolados na mandíbula ou na maxila e na área da face média. Em relação às características e à correção das deformidades dentofaciais, assinalar a alternativa CORRETA:

- a) O crescimento excessivo da mandíbula frequentemente resulta em oclusão anormal, com o molar e o canino em uma relação de Classe III e sobressaliência negativa na região de incisivos. Porém, mesmo nos casos severos, a grande sobressaliência negativa não dificulta o paciente em obter selamento labial adequado.
- b) A característica clínica mais óbvia da deficiência mandibular é a posição protruída do mento vista de perfil. Outras características faciais frequentemente associadas à deficiência mandibular podem incluir um excesso do sulco mentolabial com aparência de proeminência do lábio inferior, embora haja uma postura normal do lábio superior. Intraoralmente, a deficiência mandibular é associada à relação de canino e molar de Classe II, sem aumento da sobressaliência na região dos incisivos.
- c) Pacientes com excesso maxilar podem exibir más oclusões dentárias de Classe I, Classe II ou Classe III. Uma deficiência maxilar transversa com mordida cruzada posterior, palato estreito e forma de arco atrésica, é frequentemente vista com essa deformidade.
- d) Pacientes com deficiência maxilar comumente parecem ter lábio superior retruído, deficiência dos seios paranasais e da área do rebordo infraorbitário, exposição inadequada dos dentes durante o sorriso e uma proeminência relativa do mento com relação ao terço médio da face. Por isso, a principal técnica para correção da deficiência maxilar é a osteotomia de Le Fort III.

49) A síndrome da dor miofascial é uma desordem muscular comum causada por pontos-gatilho miofasciais (PGm) e, na maioria das vezes, é concomitante ou pode interagir com outros mecanismos de dor muscular. Em relação à dor miofascial, assinalar a alternativa CORRETA:

- a) É de comum acordo entre os pesquisadores que traumatismo agudo ou microtraumatismo repetitivo não são fatores responsáveis pelo desenvolvimento de um ponto-gatilho miofascial.
- b) Em geral, os músculos mais afetados são os que mantêm a postura corporal, os do pescoço, ombros e cintura pélvica, incluindo o trapézio superior, escalenos, esternocleidomastóideo, levantador da escápula e os músculos da mastigação que mantêm a postura e realizam os movimentos mandibulares.
- c) Na região da cabeça e pescoço, a síndrome da dor miofascial com pontos-gatilho podem manifestar como cefaleia do tipo cervicogênica, zumbido nos ouvidos, disfunção temporomandibular unilateral e sintomas nos olhos ou torcicolo.
- d) A localização de um ponto-gatilho é determinada por meio de radiografias panorâmicas e ultrassonografias. A palpação clínica irá causar dor e desconforto, confundindo as expressões e a resposta do paciente.

50) Em relação aos biomateriais utilizados em implantes dentais, assinalar a alternativa CORRETA:

- a) Quando presente, a parafunção (noturna e/ou diurna) não gera prejuízos à longevidade do implante devido às propriedades mecânicas, tais como força máxima suportada, resistência à fadiga, tendência à deformação e ductilidade.
- b) O osso pode modificar sua estrutura em resposta às forças exercidas sobre ele, mas os materiais e projetos do implante não precisam ser elaborados para levar em conta o aumento do desempenho da massa muscular e óssea nos maxilares restabelecidos com os implantes, pois estes materiais se adaptam às diferentes cargas de força exercidas sobre eles.
- c) Os compostos de carbono e carbonato de silício são especialmente interessantes à implantodontia, porque é mais provável que a porção inorgânica do osso receptor cresça próxima a um material mais quimicamente semelhante.
- d) Os principais grupos de materiais implantáveis para a odontologia são o titânio e as suas ligas, as ligas cromocobalto, o aço austenítico Fe-Cr-Ni-Mo, o tântalo, as ligas de nióbio e zircônio, os metais preciosos, as cerâmicas e os materiais poliméricos.

51) O objetivo da cirurgia pré-protética é criar uma adequada estrutura de suporte para subsequente colocação de uma prótese. Sendo assim, assinalar a alternativa CORRETA:

- a) A anestesia do nervo alveolar inferior e do nervo mentual, bilateralmente, promovem um adequado bloqueio para a remoção dos toros mandibulares.
- b) Excessivas protuberâncias ósseas e áreas de irregularidades são mais comuns na mandíbula do que na maxila. Anestesia local deve ser infiltrada ao redor da área que requer redução óssea.
- c) Pequenos toros podem frequentemente ser permitidos, pois eles não interferem na confecção da prótese ou função. Toros irregulares, com depressões extremas, também são permitidos, pois, se o selamento posterior da prótese for bem realizado, raramente haverá dificuldade de retenção da peça protética.
- d) A hiperplasia fibrosa inflamatória é muito frequentemente resultado de próteses mal adaptadas. Quando essa condição permanece presente por algum tempo, há fibrose significativa dentro do tecido hiperplásico. Esse tecido não responde ao tratamento não cirúrgico; logo, a excisão do tecido hiperplásico é o tratamento de escolha.

52) A remoção de dentes impactados pode ser relativamente fácil ou extremamente difícil, mesmo para cirurgiões experientes. De acordo com a classificação de Pell e Gregory, assinalar a alternativa CORRETA:

- a) A mais difícil de todas as impações é a impação distoangular com a relação classe 3 com o ramo e na relação classe C de profundidade.
- b) A impação distoangular com um ramo classe 1 e uma profundidade classe A quase sempre é mais fácil de ser removida do que a impação mesioangular ramo classe 1 e profundidade classe A.
- c) Uma impação classe A é aquela em que há um dente impactado com a superfície oclusal entre o plano oclusal e a linha cervical do segundo molar.
- d) Na impação classe 3 de Pell e Gregory, o terceiro molar impactado está completamente submerso no osso da maxila.

53) Após a perda dentária, ocorre reabsorção óssea alveolar. Na região posterior da maxila, a reabsorção da crista óssea é também acompanhada por pneumatização do seio maxilar. Em situações nas quais não existe osso adequado para a instalação de implantes de comprimento apropriado, pode ser realizado o aumento do assoalho do seio maxilar. Tendo isso em consideração, marcar C para as afirmativas Certas, E para as Erradas e, após, assinalar a alternativa que apresenta a sequência CORRETA:

- () Quando somente poucos milímetros de aumento são necessários em conjunto com a instalação de implantes, o aumento do seio indiretamente é eficaz.
- () Se vários implantes são instalados e mais de 4 a 5mm de aumento é necessário, uma abordagem direta é indicada. Uma janela é criada na parede lateral do seio, a membrana do seio é elevada e o assoalho é enxertado para aumentar a altura óssea vertical.
- () Os pacientes que fumam não apresentam significativa taxa de falha nesse procedimento, sendo que alguns autores até sugerem que o tabagismo não é uma contraindicação para o levantamento de seio maxilar.
- () A profilaxia antibiótica é dispensável. Os pacientes devem evitar o uso de uma prótese sobre a área da cirurgia por 24 horas.

- a) E - E - C - C.
- b) C - C - E - E.
- c) C - E - E - C.
- d) E - C - C - E.

54) Diversos tipos de enxertos estão disponíveis para uso em cirurgia reconstrutora. Uma classificação útil divide-os de acordo com sua origem e, portanto, seu potencial de induzir uma resposta imune. Devido às suas origens e ao preparo usado para evitar intensa resposta imunológica, os enxertos têm diferentes qualidades e indicações de uso. Sendo assim, assinalar a alternativa CORRETA:

- a) As vantagens do osso autógeno são que ele fornece células osteogênicas para fase I de formação óssea e não desperta resposta imunológica. Além disso, não necessita de um segundo sítio cirúrgico para a obtenção do enxerto.
- b) O enxerto alogênico necessita de outro local cirúrgico no hospedeiro e possibilita o fornecimento de osso de mesmo tipo e forma daquele que vai substituir (p. ex., uma mandíbula alogênica pode ser usada para reconstrução de um defeito após mandibulectomia).
- c) Enxertos xenogênicos são frequentemente utilizados em cirurgia oral e maxilofacial. Não requerem outro local cirúrgico no hospedeiro e uma grande quantidade de osso pode ser obtida.
- d) Homoenxertos são aqueles obtidos de outro indivíduo da mesma espécie. A desvantagem é que eles necessitam de um segundo sítio cirúrgico para a obtenção do enxerto.

55) Por sua estrutura química, os anestésicos locais utilizados na odontologia classificam-se em tipo éster e tipo amida. Como exemplo de éster, tem-se: cocaína, procaína, tetracaína, benzocaína e cloroprocaína. Como exemplo de amida, tem-se: lidocaína, priolocaína, dibucaína, mepivacaína, ropivacaína e bupivacaína. Sendo assim, a principal diferença estrutural entre anestésicos tipo amida e tipo éster é o(a):

- a) Tamanho da cadeia.
- b) Peso da cadeia.
- c) Ligação existente entre a cadeia lateral e o anel saturado.
- d) Número de componentes da cadeia.

56) Assinalar a alternativa que preenche as lacunas abaixo CORRETAMENTE:

Clinicamente os anestésicos locais classificam-se em de curta ação, tendo como exemplo a _____; de ação intermediária, tendo como exemplo a _____; de longa ação, tendo como exemplo a _____.

- a) procaína | lidocaína | bupivacaína
- b) cloroprocaína | mepivacaína | procaína
- c) tetracaína | bupivacaína | procaína
- d) procaína | bupivacaína | cloroprocaína

57) Há uma diversidade de agentes antimicrobianos no mercado, muitas vezes forçados pelos próprios laboratórios farmacêuticos a serem utilizados, e até mesmo por grupos de profissionais. Porém, a literatura orienta como selecionar de forma correta os antibióticos para cada caso. Sendo assim, a escolha de um agente antimicrobiano deve ser embasada em três fatores norteadores, que são:

- a) Características farmacodinâmicas, data de validade e posologia.
- b) Posologia, custo e tamanho dos comprimidos.
- c) Posologia, tamanho dos comprimidos e data de validade.
- d) Características farmacodinâmicas, farmacocinéticas e custo.

58) Assinalar a alternativa que preenche a lacuna abaixo CORRETAMENTE:

Os antimicrobianos compreendem as substâncias anti-infecciosas capazes de atuar contra bactérias (antibacterianos), fungos (antifúngicos), protozoários (antiprotozoários), helmintos (anti-helmínticos) e vírus (antivirais). Um dos exemplos de antimicrobianos com ação antibacteriana é a(o) _____. Ela (e) age da seguinte forma: inibe as enzimas responsáveis pela ligação de peptidoglicanos, última fase da síntese da parede bacteriana.

- a) Penicilina
- b) Miconazol
- c) Cetoconazol
- d) Nitazoxadina

59) A proteção do paciente começa com o conhecimento e a prática das diretrizes gerais para obtenção de radiografias odontológicas em pacientes pediátricos, adolescentes e adultos. Sobre esse assunto, assinalar a alternativa CORRETA:

- a) Os tecidos reprodutores e tecidos formadores de sangue não necessitam de proteção com o avental de chumbo, pois são áreas não afetadas pela radiação dispersa.
- b) A glândula tireoide não é afetada pela radiação dispersa, pois é altamente resistente à radiação, não sendo necessário o uso de protetor de chumbo para tireoide.
- c) Em gestantes, quando um avental de chumbo é utilizado durante os procedimentos de tomadas radiografias odontológicas, a quantidade de radiação recebida na região pélvica é quase zero. O embrião ou o feto não recebe exposição detectável com a utilização de um avental de chumbo.
- d) Durante as tomadas radiográficas, o uso da técnica adequada é necessário para assegurar a qualidade diagnóstica das imagens e reduzir a quantidade de exposição do paciente. No entanto, se houver necessidade de repetir as imagens, isso não resulta em exposição adicional do paciente à radiação.

60) Assinalar a alternativa que preenche a lacuna abaixo CORRETAMENTE:

As _____ são antimicrobianos naturais, semissintéticos ou sintéticos. São bacteriostáticos de amplo espectro, porém com uso limitado na odontologia, por dois motivos: seu uso abusivo levou a taxas de resistência bacteriana muito altas; crianças que recebem terapia antes da formação completa da coroa dentária podem adquirir pigmentação castanha permanente dos dentes e também hipoplasia do esmalte e/ou da dentina, dependente da dose.

- a) Amoxicilinas
- b) Vancomicinas
- c) Tetraciclina
- d) Clindamicinas

61) Os cistos da maxila, mandíbula e regiões periorais compreendem diversas entidades sob os pontos de vista da histogênese, taxas relacionadas com a frequência, comportamento e tratamento. Existem diversos tipos de cistos orais e periorais, sendo que um deles é o mais comum. Qual é este tipo de cisto?

- a) Cisto dentífero.
- b) Cisto radicular apical.
- c) Cisto periodontal lateral.
- d) Cisto odontogênico calcificante.

62) Quando se trata de cistos odontogênicos, não odontogênicos e pseudocistos, estes devem estar bem definidos para o profissional cirurgião-dentista, visto principalmente a diferença entre ambos. Considerando-se a classificação de cistos, numerar a 2ª coluna de acordo com a 1ª e, após, assinalar a alternativa que apresenta a sequência CORRETA:

- (1) Cistos odontogênicos.
- (2) Cistos não odontogênicos.
- (3) Pseudocistos.

- () Cisto radicular periapical.
- () Cisto dentífero.
- () Cisto ósseo traumático.
- () Cisto nasolabial.

- a) 1 - 2 - 3 - 3.
- b) 2 - 1 - 2 - 3.
- c) 2 - 2 - 1 - 3.
- d) 1 - 1 - 3 - 2.

63) Este é um tumor odontogênico conhecido há muitos anos a partir de relatos retrocedendo aos primórdios do século XIX. Seu crescimento local persistente na área maxilofacial e sua capacidade para produzir deformidade acentuada contribuem provavelmente para seu reconhecimento precoce. Ele surge a partir do epitélio que está envolvido na formação dos dentes. É uma lesão de adulto com predominância para quarta e quinta décadas. Área de região retromolar é o local favorito e geralmente assintomático. O trecho descrito está relacionado com o:

- a) Mixoma odontogênico.
- b) Fibroma odontogênico central.
- c) Cementoblastoma.
- d) Ameloblastoma.

64) Qual é o tumor misto benigno mais comum das glândulas salivares maiores e menores, aparecendo em média de 85% na glândula parótida?

- a) Adenoma pleomórfico.
- b) Oncocitoma.
- c) Mioepitelioma.
- d) Carcinoma mucoepidermoide.

65) Assinalar a alternativa que preenche as lacunas abaixo CORRETAMENTE:

A _____ é uma sialadenite infecciosa viral _____ que afeta primariamente as glândulas _____. Considerada a mais comum de todas as doenças das glândulas salivares. Apresenta um padrão anual de surto endêmico, muito embora picos sazonais sejam observados nos últimos meses de inverno e primavera.

- a) Síndrome de Sjögren | crônica | submandibulares
- b) Síndrome de Sjögren | aguda | parótidas
- c) Síndrome de Sjögren | crônica | parótidas
- d) Caxumba | aguda | parótidas

66) É uma doença venérea que remonta aos tempos de Cristóvão Colombo e que teve profunda influência na história do Mundo. É adquirida pelo contato sexual e o “cancro” (lesão infecciosa primária) aparece na porta de entrada do espiroqueta, com o desenvolvimento subsequente de linfadenopatia regional. Sua manifestação oral é muito significativa e deve ser atentamente observada pelo cirurgião-dentista. O trecho descrito está relacionado com a:

- a) Sífilis.
- b) AIDS.
- c) Lepra.
- d) Actinomicose.

67) Em relação às técnicas radiográficas intrabucais, com radiografias periapicais, assinalar a alternativa CORRETA:

- a) Para tomadas radiográficas na mandíbula, o plano sagital mediano deve estar paralelo ao plano horizontal, e a linha trágus-comissura labial perpendicular ao plano horizontal.
- b) Para tomadas radiográficas na maxila, o plano sagital mediano deve estar paralelo ao plano horizontal, e a linha trágus-asa do nariz perpendicular ao plano horizontal.
- c) A técnica da bissetriz baseia-se no princípio geométrico da isometria. Esse princípio geométrico afirma que dois triângulos são iguais se tem um lado em comum. Ao traçar uma bissetriz no ângulo formado pelo longo eixo do dente e o plano do filme, dois triângulos, com um lado em comum, são formados.
- d) Quando o feixe de raios X é direcionado perpendicular à linha da bissetriz, o comprimento da imagem projetada é maior do que o comprimento real.

68) Acerca das emergências cardiovasculares, numerar a 2ª coluna de acordo com a 1ª e, após, assinalar a alternativa que apresenta a sequência CORRETA:

- (1) *Angina Pectoris*.
- (2) Infarto do Miocárdio.
- (3) Insuficiência Cardíaca Congestiva.

- () O processo básico da doença é um espasmo ou estreitamento progressivo (ou ambos) de uma ou mais artérias coronárias. Isso leva a uma discrepância entre a demanda de oxigênio requisitada pelo miocárdio e a capacidade das artérias coronárias em supri-la.
- () Ocorre quando a isquemia (resultante de demanda de oxigênio aumentada e suprimento diminuído) causa disfunção e morte celulares.
- () Ocorre quando o miocárdio doente se torna incapaz de corresponder ao débito cardíaco exigido pelo corpo ou quando uma demanda excessiva é exigida do miocárdio normal.

- a) 1 - 2 - 3.
- b) 3 - 2 - 1.
- c) 2 - 3 - 1.
- d) 2 - 1 - 3.

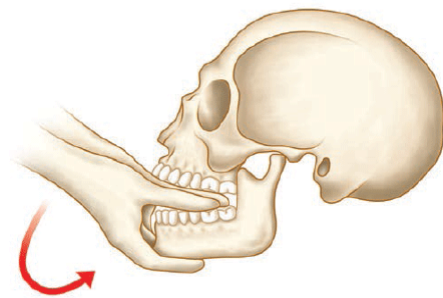
69) Paciente sofreu um acidente automobilístico e foi socorrido. Ao avaliar neurologicamente, o paciente abre os olhos espontaneamente, dá respostas confusas e obedece a comandos. Com essas informações, é possível afirmar que o escore na escala de Glasgow desse paciente é de:

- a) 10
- b) 2
- c) 6
- d) 14

70) Algumas vezes, o profissional odontólogo pode se deparar com lesões muito semelhantes a cistos na cavidade bucal, tanto pelo aspecto físico quanto pelo aspecto radiográfico. Porém, após realização de biópsia, ao se realizar a análise histopatológica, microscopicamente, a lesão não exhibe revestimento epitelial, caracterizando-a como pseudocisto, cujo exemplo é:

- a) Cisto Ósseo Aneurismático.
- b) Cisto Nasolabial.
- c) Cisto de Erupção.
- d) Cisto Gengival.

71) Acerca do tratamento de disfunções temporomandibulares, assinalar a alternativa que preenche a lacuna abaixo CORRETAMENTE:



A ilustração acima exhibe a manobra clássica de _____, com base em pressão bimanual firme na superfície oclusal dos molares. Os polegares são utilizados para compressão e os demais dedos englobam a base da mandíbula. Para o êxito da manobra, o paciente deve estar sentado e sua cabeça deve estar apoiada.

- a) redução de luxação do côndilo
- b) discopexia
- c) valsalva
- d) escarificação do tendão do músculo temporal

72) A reabsorção condilar é uma patologia mais prevalente em:

- a) Indivíduos do sexo masculino.
- b) Indivíduos do sexo feminino.
- c) Crianças.
- d) Idosos.

73) Acerca das cirurgias de enxerto em Odontologia, assinalar a alternativa que preenche ambas as lacunas abaixo CORRETAMENTE:

Enxertos ósseos _____ são considerados o padrão-ouro para enxertia devido à sua manutenção da viabilidade celular e capacidade osteogênica presuntiva. Enxertos ósseos _____ contêm proteínas ósseas morfogenéticas (BMP; do inglês, bone morphogenic protein) que são capazes de induzir células osteogênicas nos tecidos circunvizinhos.

- a) alógenos
- b) xenógenos
- c) autógenos
- d) aloplásticos

74) As exodontias simples são um dos pilares da cirurgia oral e maxilofacial. Para um controle ótimo do procedimento, o cirurgião e o paciente devem estar em uma posição de cadeira adequada, isso permite a visibilidade, a iluminação e o acesso ideal. Sobre o assunto, marcar C para as afirmativas Certas, E para as Erradas e, após, assinalar a alternativa que apresenta a sequência CORRETA:

- () Para melhor visibilidade e acesso nas exodontias mandibulares, a mandíbula do paciente deve estar perpendicular ao chão e deve estar acima do nível do cotovelo do cirurgião.
- () Para se trabalhar nos dentes superiores do paciente, o plano oclusal maxilar do paciente deve ser de 60 a 90 graus com o chão.
- () Se o cirurgião for canhoto, ele deve trabalhar na posição de 7 a 11 horas. Se o cirurgião for destro, ele deve trabalhar na posição de 1 a 5 horas.

- a) C - C - E.
- b) E - E - C.
- c) C - E - C.
- d) E - C - E.

75) As recomendações pós-operatórias para cirurgia oral e maxilofacial devem ser discutidas com todos os pacientes. Sobre o assunto, assinalar a alternativa CORRETA:

- a) A elevação da cabeça pode reduzir o desconforto associado ao inchaço.
- b) A hemostasia não precisa ser obtida antes da liberação do paciente.
- c) A prescrição de medicamentos para a dor é contraindicada.
- d) A aplicação de gelo inicialmente no pós-operatório aumenta o edema, sendo contraindicada.

76) Configuram-se contraindicações a apicectomia:

- I. Dente com obturação com cone de prata.
- II. Dente com uma raiz inacessível secundária a estruturas anatômicas.
- III. Dente com raiz curta.
- IV. Dente com patologia periapical ativa, mas que possui terapia endodôntica adequada.

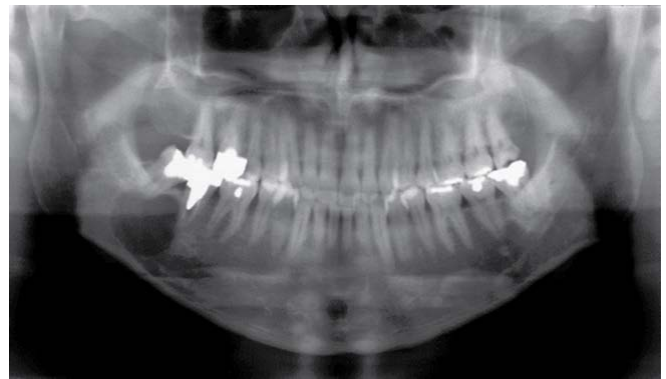
Estão CORRETOS:

- a) Somente os itens I e II.
- b) Somente os itens II e III.
- c) Somente os itens II e IV.
- d) Somente os itens III e IV.

77) Considerando-se os fundamentos da cirurgia periodontal, o procedimento cirúrgico mais empregado no tratamento da bolsa periodontal é:

- a) Gengivoplastia.
- b) Gengivectomia.
- c) Cirurgia a retalho periodontal.
- d) Curetagem gengival.

78) A radiografia panorâmica abaixo mostra uma radiolucência unilocular associada ao espaço periodontal do segundo molar inferior direito.



O aspecto radiográfico da região mencionada é sugestivo de:

- a) Normalidade.
- b) Displasia fibrosa.
- c) Osteomielite.
- d) Cisto radicular.


79) A respeito da implantodontia oral, marcar C para as afirmativas Certas, E para as Erradas e, após, assinalar a alternativa que apresenta a sequência CORRETA:

- () Clinicamente, a osseointegração é uma fixação rígida assintomática de um material aloplástico (implante) no osso com a capacidade de resistir às forças oclusais.
- () Inflamação moderada ou movimento acima de certo limite prejudica a formação de tecido cicatricial fibroso no osso e na superfície do implante, podendo levar à falha do implante.
- () Uma vez alcançada a osseointegração, os implantes podem resistir e exercer função sob as forças oclusais por muitos anos.

- a) C - E - C.
- b) E - E - C.
- c) E - C - E.
- d) C - C - E.

80) Considerar as seguintes brocas utilizadas em procedimentos cirúrgicos básicos em implantodontia:

- (1) Piloto
- (2) Helicoidal de 2mm
- (3) Esférica
- (4) Helicoidal de 3mm
- (5) *Countersink*



Em relação à sequência de brocas utilizadas para o preparo da osteotomia de implantes com diâmetro padrão (4mm), a broca escariadora, utilizada no final da sequência da perfuração óssea, para dar a forma do contorno da crista óssea para adaptação da mesa oclusal dos implantes, é a:

- a) Piloto.
- b) Esférica.
- c) Helicoidal de 3mm.
- d) *Countersink*.